FACULTE DE MEDECINE DE PARIS

ANNEE 1958

N° 545

THESE

POUR LE

DOCTORAT EN MEDECINE

(DIPLOME D'ETAT)

PAR

VIGNER HENRI

ANCIEN EXTERNE des HOPITAUX de PARIS

Né le 23 Avril 1931 à GIEN (LOIRET)

Présentée et soutenue publiquement le 1958

CONTRIBUTION à l'ETUDE RADIOLOGIQUE

de

L'HÉMATOME SOUS-DURAL CHEZ LE NOURRISSON ET L'ADOLESCENT

(A PROPOS de 50 OBSERVATIONS)

PRESIDENT : Monsieur le Professeur FEVRE

R. VEZIN - 48, rue de la Santé - PARIS XIVe

FACULTE DE MEDECINE DE PARIS

ANNEE 1958 N°

THESE

POUR LE

DOCTORAT EN MEDECINE

(DIPLOME D'ETAT)

PAR

VIGNER HENRI

ANCIEN EXTERNE des HOPITAUX de PARIS

Né le 23 Avril 1931 à GIEN (LOIRET)

Présentée et soutenue publiquement le 1958

CONTRIBUTION à l'ETUDE RADIOLOGIQUE

de

L'HÉMATOME SOUS-DURAL

CHEZ LE

NOURRISSON ET L'ADOLESCENT

(A PROPOS de 50 OBSERVATIONS)

R. UNIV. BIBLIOTHEEK LEIDEN

PRESIDENT : Monsieur le Professeur FEVRE

R. VEZIN - 48, rue de la Santé - PARIS XIV°

Digitized by the Internet Archive
in 2026

https://archive.org/details/IA41547114_0028

PROFESSEURS HONORAIRES :

MM. BENARD (H.), BROCQ (P.), BULLIARD (H.), CADENAT (F.), CARNOT (P.), CHABROL (Et.), CHAMPY (C.), CHEVASSU (M.), DEBRE (R.), DELBET (P.), DONZELOT (E.), CASTINEL (P.), GUILLAIN (G.), HALPHEN (E.), HARVIER (P.) LAROCHE (G.), LAUBRY (Ch.), LEMAITRE (F.), LEVY-SOLAL (E.), LHERMITE (J.) LIAN (C.), LOEPER (M.), MARION (G.), MATHIEU (P.), MOCQUOT (P.), MONDOR (H.), MULON (P.), OLIVIER (E.), RICHET (Ch.), SANNIE (Ch.), SEZARY (A.), TANON (L.), VELTER (E).

Doyen : ..... Léon BINET
Membre de l'Institut

Assesseur : ..... Jean VERNE.

I.- PROFESSEURS

Anatomie		CORDIER (G.)
Anatomie Pathologique		DELARUE (Z.)
Bactériologie		FASQUELLE (R.)
Biochimie Médicale		JAYLE (M.F.)
Biologie appliquée à l'Educ. Phy. et Sports		CHAILLEY-BERT (P.)
Biologie Médicale		FAUVERT (R.)
Cancérologie Médicale et sociale		BERNARD (J.)
Clinique de cardiologie		MOUQUIN (M.)
Cliniques Chirurgicales	Beaujon	SICARD (A.)
	Cochin	QUENU (J.)
	Hôtel-Dieu	MENEGAUX (C.)
	Salpêtrière	MOULONGUET (P.)
Clinique Chirurg. réparatrice et orthopédique		MERLE D'AUBIGNE (R.)
Clinique de Chirurgie cardio-vasculaire		de GAUDART-d'ALLAINES(F)
Clinique de Chirurg. infantile et orthopédie		FEVRE (M.)
Clinique de Chirurgie pleuro-pulmonaire		MATHEY (J.)
Clinique gynécologique		FUNCK-BRENTANO (P.)
Clinique des maladies cutanées et syphilitiques		DEGOS (R.)
Clinique des maladies des enfants		CATHALA (J.)
Clinique des maladies infectieuses		MOLLARET (P.)
Clinique des maladies mentales et de l'encéphale		DELAY (J.)
Clinique des maladies métaboliques		HAMBURGER (J.)
Clinique des maladies du sang		MARCHAL
Clinique des maladies du système nerveux		ALAJOUANINE (T.)
Cliniques Médicales	Bichat	JUSTIN-BESANCON (L.)
	Broussais	DE GENNES (L.)
	Cochin	MOREAU (R.)
	Hôtel-Dieu	BARIETY (M.)
Clinique Méd. d'Hydro-climatologie thérapeutique		DEBRAY (C.)
Clinique Médicale propédeutique		PASTEUR VALLERY-RADOT (L.)
Clinique médico-sociale du diabète sucré et des maladies de la nutrition		BOULIN (R.)
Clinique de neuro-chirurgie		PETIT-DUTAILLIS (D.)
Cliniques Obstétricales	Baudelocque	LACOMME (M.)
	Port-Royal	VARANGOT (J.)

Clinique d'Obstétrique et de gynécologie	LANTUEJOUL (P.)
Clinique Ophtalmologique	RENARD (G.)
Clinique oto-rhino-laryngologique	AUBIN (A.)
Clinique de pneumo-phtisiologie	BERNARD (E.)
Clinique psychiatrique infantile	HEUYER (G.)
Clinique de puériculture	LELONG (M.)
Clinique rhumatologique médicale et sociale	COSTE (F.)
Clinique stomatologique	DECHAUME (M.)
Clinique thérapeutique chirurgicale	SENEQUE (J.)
Clinique thérapeutique médicale	LEMAIRE (A.)
Clinique urologique	FEY (B.)
Embryologie	GIROUD (A.)
Génétique médicale	LAMY (M.)
Histoire de la médecine et de la chirurgie	SOULIE (P.)
Histologie	VERNE (J.)
Hygiène et clinique de la première enfance	TURPIN (R.)
Hygiène et médecine préventive	JOANNON (C.)
Médecine légale	PIEDELIEVRE (R.)
Médecine du travail	DESOILLE (H.)
Parasitologie et histoire naturelle médicale	GALLIARD (H.)
Pathologie Chirurgicale	COUVELAIRE (R.)
Pathologie exotique	LAVIER (G.)
Pathologie expérimentale et comparée	LENEGRE (J.)
Pathologie humorale et immunologie expérimentale (chaire à titre personnel)	MERKLEN (F.)
Pathologie médicale	DECOURT (J.)
Pathologie et thérapeutique générales	GARCIN (J.)
Pédiatrie sociale	MARIE (J.)
Pharmacologie et matière médicale	HAZARD (R.)
Physico-chimie médicale (chaire à titre personnel)	DOGNON (A.)
Physiologie	BINET (L.)
Physique médicale	STROHL (A.)
Radiologie médicale	DESCREZ (H.)
Technique chirurgicale	PATEL (J.)
Thérapeutique	BROUET (G.)

II.- PROFESSEURS SANS CHAIRE
MAITRES de CONFERENCES-AGREGES et AGREGES

Anatomie	DELMAS (A.) pr s.ch. CABROL (C.) DEBEYRE (J.) OLIVIER (G.)
Anatomie Pathologique	GAUTHIER-VILLARD Mlle P. pr.s.ch. BUSSER (F.) GOUYGOU (Ch.)
Bactériologie	NEVOT (A.) pr.s.ch. CHRISTOL (D.)
Biochimie médicale	ETTORI (J.) pr.s.ch. DESCREZ (P.) POLONOVSKI (J.) SCHAPIRA (R.)

Biologie Médicale	BOURLIERE (F.)
Dermato-syphiligraphie	DUPERRAT (F?)
Embryologie	TUCHMANN-DUPLESSIS (H.)
	COUJARD (F.
Histologie	N ...
	N ...
Hydrologie	CORNET (A.)
Hygiène	BOYER (J.) pr.s.ch.
	DEPARIS (M.) pr.s.ch.
Maladies Infectieuses	BASTIN (R.)
	DEROBERT (L.) pr.s.ch.
Médecine légale	GAULTIER (M.)
	HADENGUE (A.)
Médecine du travail	ALBAHARY (G.)
Neuro-chirurgie	DAVID (M.)
Neurologie	LHERMITTE (F.)
	GRASSET (J.)
	LE LORIER (G.)
	LEPAGE (F.)
Obstétrique	MERGER (P.)
	MORIN (P.)
	RAVINA (J.)
	ROBEY (M.)
	BREGEAT (P.)
Ophtalmologie	DESVIGNES (P.)
Orthopédie	JUDET (R.)
	AUBRY (M.)
Oto-rhino-laryngologie	MADURO (R.)
	BRUMPT (L.G.)
Parasitologie	CHABAUD (A.)
	ABOULKER (P.)
	BARGAT (J.)
	BAUMANN (J.)
	CAUCHOIX (J.)
	DUBOST (C.)
	FAUREL (J.)
	FLABEAU (F.)
	GERMAIN (A.)
Pathologie chirurgicale	GOSSET (J.)
	LAURENCE (G.)
	LORTAT-JACOB (J.)
	MATHEY (J.)
	OLIVIER (Cl.)
	POILLEUX (F.)
	THOMERET (G.)
	VERNE (J.M.)
	LOEPER (J.)
Pathologie expérimentale	MAURICE (P.)

Pathologie médicale	BOUDIN (G.) BOUVIER (J.B.) BRICAIRE (H.) BRISSAUD (H.) CASTAIGNE (P.) CONTE (M.) DEROT (M.) DOMART (A.) LAMOTTE (M.) LAROCHE (C.P.) MAGREZ (C.) MILLIEZ (P.) PEQUIGNOT (H.) PERRAULT (M.) RAMBERT (P.) ROYER (P.) THIEFFRY (St.) TURIAF (J.) WOLFROMM (R.) N ...
Pédiatrie	JOSEPH (R.) MOZZICONACCI (P.) POLONOVSKY (Cl.)
Pharmacologie	CHEYNOL (J.) pr.s.ch. LEVY (Mlle J.) pr.s.ch.
Physiologie	BARJETON (D.) pr.s.ch. PARROT (J.) pr.s.ch. DEJOURS (P.)
Physique Médicale	DJOURND (A.) pr.s.ch. GOUGEROT (L.)
Pneumo-Phtisiologie	KREIS (B.)
Psychiatrie	PICHOT (P.)
Psychiatrie infantile	MICHAUX (L.)
Rhumatologie	DELBARRE (F.)
Stomatologie	CERNEA (P.) CHAPUT (Mme A.)
Thérapeutique	CHASSAGNE (P.)
Urologie	KUSS (R.)

III.- PROFESSEURS SANS CHAIRE ET AGREGES CHARGES de COURS de CLINIQUE ANNEXE à titre permanent

Clinique chirurgicale	AMELINE (A.) HUGUIER (J.) LEGER (L.) PADOVANI (P.) ROUX (M.)
Clinique médicale	DREYFUS (Gilbert) HAGUENAU (J.) pr.s.ch. KOURILSKY (R.) MARCHAL (G.)
Clinique neurologique	DE SEZE (S.)
Clinique obstétricale	MAYER (M.)
Clinique ophtalmologique	OFFRET (G.)
Clinique pédiatrique	LAPLANE (R.)
Clinique psychiatrique	BARUK (H.)

==========

Secrétaire général de la Faculté ..... M. MOREL (J.)
Secrétaire ..... Mlle CHAINTREUIL (G.)

Conservateur, chargé de la direction .... M. le Dr. HAHN(A.)
Conservateur ..... Mlle GOICHON (A.)
Bibliothécaires ..... Mlles DUMAITRE (P.)
LAURENT (H.), LE NOIR (G.), QUIEVREUX (E.)

Par délibération en date du 9 Décembre 1798, l'Ecole a arrêté que les opinions émises dans les dissertations qui lui seront présentées doivent être considérées comme propres à leurs auteurs et qu'elle n'entend leur donner aucune approbation ni improbation.

A MA FEMME,

A MES PARENTS.

A Monsieur le Professeur M. F E V R E

Commandeur de la Légion d'Honneur

Professeur de Clinique Chirurgicale
Infantile et Orthopédie
à la Faculté de Médecine de Paris

Membre de l' Académie de Chirurgie,

Qui nous a fait le grand honneur d'accepter
la présidence de cette thèse.

En témoignage de notre respectueuse reconnaissance.

A Notre Maitre le Docteur Jacques L E F E B V R E

Electro-radiologiste
de l'Hôpital des Enfants Malades,

Qui a bien voulu nous accepter comme externe dans son service et nous a initié à la radiologique.

Qu'il soit assuré de nos sentiments de très profonde et respectueuse reconnaissance.

A Notre Maitre le Docteur Clément F A U R É

Ancien Interne des Hôpitaux de Paris

Electro-Radiologiste des Hôpitaux

Electro-Radiologiste
adjoint de l'Hôpital des Enfants Malades,

Qui a bien voulu nous inspirer le sujet de cette thèse, nous tenons à le remercier de tous ses conseils et de son aide éclairée dont il nous a fait profiter au cours de sa rédaction.

Qu'il soit assuré de notre grande reconnaissance et de notre profond attachement.

A Notre Maitre le Docteur Jacques S A U V E G R A I N

Electro-radiologiste des Hôpitaux de Paris

Electro-radiologiste
adjoint de l'Hôpital des Enfants Malades,

Qu'il trouve ici l'assurance de notre gratitude pour son enseignement, et la bienveillance qu'il nous a toujours témoignée.

A Madame le Docteur J. L E P I N T R E

Qui a bien voulu s'intéresser à notre travail et nous a aidé de ses sonseils.

Nous la remercions d'avoir bien voulu nous permettre d'utiliser ses observations pour la rédaction de cette thèse.

A NOS MAITRES dans les HOPITAUX de PARIS :

Professeur Paul CHEVALLIER

Docteur Jean FOUQUET

Docteur Raymond BERNARD

Docteur Philippe SERINGUE

Chez qui nous avons effectué notre externat, et que nous voulons remercier de leur enseignement.

A NOS MAITRES de la FACULTE de MEDECINE de RENNES :

Dont nous avons été l'Externe au début de nos Etudes,

Le Professeur Roger MARUELLE

Professeur Denis LE ROY

Professeur Joseph SAMBRON

Professeur GUIHENEUC

I N T R O D U C T I O N

L'HEMATOME SOUS-DURAL, pour certains intra-dural, se développe au tout début, suivant des circonstances assez obscures :

- parfois, il est consécutif à un traumatisme,
- parfois, au contraire, il apparaît et se développe sans aucune raison nette.

Devant la difficulté d'un diagnostic clinique certain, rendu plus délicat encore par la banalité de sa symptomatologie, une étude radiologique approfondie peut-elle apporter des arguments ?

C'est ce que nous nous proposons d'étudier ici.

Pour INGRAHAM, l'hématome serait d'autant plus fréquent qu'on le recherche davantage. Devant l'intérêt d'un traitement radical appliqué le plus tôt possible, les signes radiologiques prennent toute leur importance. Il s'agit de contribuer à arracher le nourrisson à des séquelles psycho-motrices souvent très graves, voire même la mort.

Il nous a paru intéressant de préciser la place de la radiologie dans le diagnostic de l'hématome sous-dural. Notre but, en étudiant les observations mises à notre disposition dans les différents services de l'Hôpital des Enfants Malades, était de rechercher d'abord sur les films standard un certain nombre de symptômes permettant d'évoquer avec suffisamment d'acuité l'hypothèse d'un hématome sous-dural.

Nous avons cherché ensuite à vérifier parmi les enquêtes complémentaires, celles qui permettaient le mieux d'étayer les soupçons fondés sur la clinique et les clichés simples.

CHOIX des MALADES

Nous tenons, tout d'abord, à adresser nos vifs remerciements à tous les médecins de l'Hôpital des Enfants Malades qui ont bien voulu mettre à notre disposition leurs archives et grâce à la confiance desquels nous avons pu effectuer ce travail :

Monsieur le Professeur CATHALA
Monsieur le Professeur M. LAMY
Monsieur le Professeur JULIEN-MARIE
Monsieur le Professeur Agrégé S. THIEFFRY
Monsieur le Docteur M.R. KLEIN
Madame le Docteur J. LEPINTRE.

Nous avons retenu 47 observations d'hématome sous-dural chez le nourrisson et 3 observations d'hydrome sous-dural.

Tous ces dossiers comportaient une étude radiologique simple et des enquêtes complémentaires :

- tantôt pneumographie sous-durale,
- tantôt encéphalographie ou ventriculographie,
- tantôt, plus rarement, artériographie cérébrale.

Nous avons résumé Nos Observations sous forme de tableaux :

1.- Page 38 à 50 : Données cliniques.

2.- Page 51 à 57 : Examens radiologiques simples.

3.- Page 58 à 61 : Pneumographie sous-durale.

4.- Page 62 à 65 : L'encéphalographie gazeuse et Ventriculographie.

5.- Page 66 à 69 : Comptes rendus opératoires et évolution.

6.- Page 70 à 71 : Radiographies en cours d'évolution.

HISTORIQUE

C'est en 1668 que WILLIS donne une description de l'hématome sous-dural après avoir pratiqué une autopsie.

En 1834, BERARD, à Saint-Antoine, avait soigné un enfant qui présentait une hydrocéphalie progressive avec convulsions et syndrome fébrile. A l'autopsie, l'ouverture de la dure-mère avait laissé s'évacuer un liquide rougeâtre en quantité abondante.

La première ponction exploratrice, pratiquée à l'angle de la fontanelle, est due à RILLET et BARTEZ, en 1842.

VIRCHOV, en 1857, publie, sous le nom de "Pachyméningite hémorragique interne" le premier compte-rendu anatomique détaillé.

En 1904, FINKELSTEIN rapporte avoir fait le diagnostic d'hématome sous-dural après ponction de la fontanelle.

C'est à ROSEMBERG, en 1913, que l'on doit une description détaillée des signes cliniques de l'hématome sous-dural, portant sur 38 observations.

En 1914, TROTTER tente de donner une explication de la symptomatologie :

- au premier stade, il existerait un phénomène de compensation entre les pressions de l'hématome et du liquide céphalo-rachidien ; ce serait le stade de latence.
- à un deuxième stade, la compression du cerveau par l'hématome déterminerait l'apparition des signes neurologiques.
- le troisième stade serait marqué d'une anémie capillaire accompagnée d'une légère paralysie due à une variation de pression dans le domaine circulatoire.

En 1918, MARFAN publie son premier cas.

SHERWOOD, en 1930, propose d'améliorer les résultats par ablation chirurgicale de l'hématome.

PEET-KAHN, en 1932, avec 9 cas et NAFFZIGER et BROWN, en 1934, avec 5 cas, mettent en oeuvre le traitement chirurgical.

INGRAAHAM et HEYL, en 1939, prescrivent, en premier, l'ablation du sac membraneux.

ANATOMIE PATHOLOGIQUE

A.- RAPPEL ANATOMIQUE.

Avant d'étudier l'anatomie pathologique, il nous a paru bon de faire un court rappel anatomique :

Les méninges crâniennes sont formées de trois feuillets :

- la dure-mère,
- l'arachnoïde
- et la pie-mère.

1.- La dure-mère se présente comme une épaisse membrane fibreuse et résistante ; sa surface externe est tomentueuse, sa surface interne est lisse et recouverte d'un revêtement endothélial.

Elle tapisse régulièrement la face interne du crâne et s'unit intimement au périoste. Une multitude de prolongements fibreux unit la dure-mère aux os qu'elle recouvre, mais l'adhérence est moins intime au niveau de la voûte qu'au niveau de la base.

- sur la voûte, elle se laisse assez facilement décoller,
- à la base, elle adhère intimement à l'os.

Par sa face interne, la dure-mère envoie vers la cavité crânienne des prolongements qui séparent les unes des autres, les différentes parties de l'encéphale et les maintiennent toujours dans la même situation.

Ces prolongements sont : = la tente du cerveau,
= la faux du cervelet,
= la tente de l'hypophyse,
= la tente du bulbe olfactif.

2.- L'Arachnoïde est une mince toile conjonctive, directement appliquée sur la face interne de la dure-mère.

3.- La Pie-mère est une lame mince, transparente, constituée de tissu conjonctif lâche, qui recouvre rigoureusement toute la surface externe du névraxe. Elle contient de nombreuses ramifications vasculaires.

4.- L'Espace sous-dural est un espace très étroit, virtuel, situé entre la dure-mère et l'arachnoïde ; c'est une cavité lymphatique limitée par un endothélium qui tapisse la surface interne de la dure-mère et la surface externe de l'arachnoïde.

Il est traversé par les veines et les nerfs qui viennent du névraxe et par les artères qui se rendent aux centres nerveux. Vaisseaux, nerfs et travées conjonctives sont entourés, dans la cavité sous-durale, d'une gaine endothéliale qui unit l'endothélium de l'arachnoïde à celui de la dure-mère.

5.- Dans l'espace sous-arachnoïdien, circule le liquide céphalo-rachidien.

6.- La Dure-mère reçoit les ramifications des artères méningées qui cheminent dans son épaisseur ; les veines se jettent dans les sinus et veines méningées ; le long des veines méningées et à proximité des sinus, longitudinal supérieur et latéraux, se développent des lacs sanguins.

7.- Granulations de PACCHIONI : on donne ce nom à de petites masses en forme de bourgeons villeux du tissu sous-arachnoïdien et rattachés à l'arachnoïde par un pédicule.

Elles sont groupées en amas au voisinage des sinus, surtout le long du sinus longitudinal supérieur ; elles s'accroissent de dedans en dehors, refoulant devant elles arachnoïde et dure-mère, faisant saillie dans un lac sanguin. Très souvent, ces granulations érodent la paroi osseuse dans laquelle elles creusent des dépressions.

B.- ANATOMIE PATHOLOGIQUE PROPREMENT DITE.

Les résultats divergent suivant que l'on s'attache à un compte-rendu opératoire qui n'est que le résultat d'un examen macroscopique ou bien à un compte-rendu d'autopsie, avec prélèvement en masse de la pièce anatomique et examen microscopique.

Pour INGRAHAM, le saignement dans l'espace sous-dural, est du à la rupture d'une veine piale croisant les espaces sous-duraux pour gagner le sinus longitudinal supérieur.

Le liquide épanché se répand uniformément à la surface du cerveau ; ce liquide peut être rouge vif dans l'hématome récent, puis devient brun chocolat et passe par tous les degrés de xanthochromie au fur et à mesure de son vieillissement ; les membranes ne se forment que 8 à 10 jours après l'hémorragie, d'abord à la face interne de la dure-mère ; puis, apparaît, par la suite, une membrane interne au voisinage de l'arachnoïde.

Pour KINLEY, à l'opération, on trouve du liquide sanglant ou xanthochromique encapsulé par une membrane translucide ; à l'ouverture du crâne, la dure-mère paraît tendue et bleuâtre ; en-dessous, on trouve une membrane fine, adhérente, au point qu'elle semble faire partie de la dure-mère ; mais asses souvent, l'ablation de cette membrane est facile suivant un plan de clivage. Enfin, cet auteur relève des cas où il existe un liquide clair ou légèrement xanthochromique sans néo-membrane.

J. LEPINTRE et M.R. KLEIN notent que, si l'opération est faite immédiatement, il n'y a pas de néomembrane et que l'on trouve du liquide sanglant dans l'espace sous-dural. Ils publient le cas d'un malade ayant subi une opération à deux reprises ; la première fois, il n'y avait pas de membranes ou elles étaient à peine formées ; tandis qu'au cours de la seconde opération, elles étaient nettement caractérisées.

Si ces constatations chirurgicales tendent à prouver que l'hématome est sous-dural ; par contre, les constatations nécropsiques penchent pour un siège intra-dural.

LELONG et ROUGERIE insistent sur la nécessité d'une technique absolument parfaite du prélèvement nécropsiques permettant d'extraire en un seul bloc le cerveau et les méninges.

L'intérêt de l'examen microscopique est surtout d'étudier les rapports entre la dure-mère et les membranes externes et internes de la poche. Dans une de leurs observations, le compte-rendu du laboratoire était le suivant :

"Les coupes sériées vertico-frontales montrent un épaississement de la dure-mère "qui présente, à sa face profonde, un grand nombre de vaisseaux congestionnés ; "l'hématome siège à l'intérieur de la dure-mère ; on y voit des caillots fibrineux, "des débris cellulaires en voie de ramollissement puriforme ; à côté de l'hématome, "se trouvent de nombreuses infiltrations hémorragiques dans l'épaisseur de la "dure-mère ; l'espace sous-dural est libre ; il ne contient pas de sang mais, par places, "on voit une adhérence se produire entre la face profonde de la dure-mère & de l'arachnoïde".

L'hématome est souvent bilatéral ; il est généralement formé de deux poches non communicantes. Sous l'hématome existe, très fréquemment, une atrophie cérébrale.

Le liquide de l'hématome est très ruche en albumine (jusqu'à 30 g. °/.. et plus) ; on y trouve de nombreux hématies et lymphocytes.

Dans nos observations, la membrane externe était toujours plus épaisse que l'interne qui, la plupart du temps, était fine.

Quand il n'y avait qu'une membrane, elle était toujours externe et pas très développée.

- Nous relevons les constatations des comptes-rendus opératoires sans prendre parti pour chacune de nos observations.

E T I O L O G I E

L'étiologie des hématomes sous-duraux est loin d'être bien codifiée. Elle est très variée. On a voulu y faire entrer de nombreux facteurs, mais beaucoup d'entre eux ne sont pas vérifiés et restent à l'état d'hypothèse.

Nous passerons en revue les différentes étiologies invoquées. Nous nous contenterons de noter, sans prendre parti, le nombre de cas où nous les avons rencontrées dans notre statistique.

I.- AGE et SEXE :

Les enfants de nos observations s'échelonnent entre 3 semaines et 2 ans ½. Nous trouvons une fréquence beaucoup plus grande entre 4 et 10 mois, avec une prédominance au sixième mois (8 cas sur 47) et au huitième mois (11 cas sur 47). Nous avons un seul cas à 2 ans ½.

Sur nos 47 observations, 24 s'échelonnent au cours des 6ème, 7ème, 8ème mois (soit 53 %). Notre pourcentage, au cours de la première année de la vie s'élève à 77, 7 % (37 observations sur 47). L'hématome sous-dural serait plus fréquent chez les garçons (32 cas) que chez les filles (15 cas).

II.- Le TRAUMATISME.

Pour les auteurs américains, les traumatismes sont la principale cause des hématomes sous-duraux. Ils sont :

- soit contemporains de la naissance,
- soit post-nataux.

A.R. EVIDGE et J.J. JACKSON, sur 55 cas, ne retrouvent que 10 fois une notion de traumatisme.

INGRAHAM, DONALD et MATSON, sur 169 cas, relèvent 25,9 % de traumatismes. Ils estiment que nombreux sont ceux qui sont passés inaperçus et que le pourcentage devrait être plus élevé.

E.J. JACKSON-MONTREAL et A. WERNER sont du même avis ; ils réfutent l'opinion de Madame LEPINTRE et de M.R. KLEIN ainsi que celle de DEBRE-LESNE et ROMMER qui, dans leur traité de pathologie infantile, écrivent :

"Le traumatisme obstétrical n'est, pour ainsi dire, jamais retrouvé dans les "antécédents; et l'opération, souvent tardive, rend cette hypothèse peu probable".

Pour l'Italien G.G.I. NOTO, l'hématome serait, très souvent, consécutif à un traumatisme après la naissance, entraînant une fracture du crâne avec rupture des veines reliant l'écorce au sinus longitudinal.

Dans nos observations, nous avons relevé :

- 36 accouchements normaux,
- 1 accouchement a été très lèng, l'enfant était très cyanosé,
- 1 forceps,
- 2 accouchements par le siège,
- 5 prématurés (1 à 6 mois ½, 3 à 7 mois, 1 à 8 mois), l'un d'entre eux (obs.43) a dû être réanimé,
- 7 fois, dans les antécédents prénataux, existaient des traumatismes certains (obs. 5, 7, 17, 18, 21, 28, 44).

Dans 4 observations seulement, la radiographie standard mettait en évidence une fracture (16, 26, 31, 43). Dans un cas (obs. 11) les clichés montraient une fracture, il n'y avait pourtant pas eu de traumatisme net.

Nous relaterons le cas d'une femme qui a été victime d'un accident de la voie publique au cours de sa grossesse (obs. 10). Il ne nous a pas été possible de savoir si le foetus avait souffert ; néanmoins, c'est à 4 mois ½ que le diagnostic d'hématome sous-dural a été porté.

Enfin, nous rapprocherons des traumatismes, les ponctions de la fontanelle et ventriculaires. Dans notre observation n° 2, nous avons vu l'hématome se développer à la suite d'une ponction ventriculaire. Au cours de cette pànction, l'espace sous-dural avait été attentivement recherché sans obtenir de liquide. 15 jours après, un hématome était constitué.

III.- L'ENCEPHALOGRAPHIE.

Certains ont invoqué l'encéphalographie comme cause d'hématome sous-dural. Avec les techniques anciennes comportant une soustraction liquidienne importante, nous avons noté souvent au cours de l'examen le passage du gaz dans l'espace sous-dural, avec petite suffusion liquidienne dans cet espace. Dans de telles circonstances, les suites de l'encéphalographie sont moins bonnes, que lorsque l'examen se passe normalement ; la fièvre, la céphalée succédant à cet encéphalographie ont été attribuées à un petit hématome sous-dural.

Personnellement, nous n'avons jamais vérifié l'existence d'un hématome sous-dural dans nos encéphalographies aux suites difficiles, avec passage d'air sous-dural et nous pouvons affirmer qu'aucun de ces cas n'a évolué vers une collection sous-durale organisée

IV.- ANTECEDENTS FAMILIAUX.

Cette étude ne nous a apporté aucun renseignement intéressant.

V.- CAUSES INFECTIEUSES.

LELONG et ROUGERIE, sur 31 observations, n'avaient jamais trouvé d'antécédents tuberculeux. Ils n'avaient retrouvé la syphilis qu'une fois, chez un nourrisson traité et dont les réactions sérologiques étaient négatives dès le 3ème mois ; la syphilis est donc rarissime. Personnellement, nous avons noté un nourrisson qui avait reçu un traitement antisyphilitique (obs. 27).

En ce qui concerne la tuberculose, nous constatons, dans l'observation 17, que la mère, au cours de sa grossesse, a fait une primo-infection compliquée de pleurésie, le père était tuberculeux et hospitalisé en sanatorium, le nourrisson était hypotrophique, rachitique, mais sa cuti-réaction était négative.

Les INFECTIONS AIGUES, à type de :

- méningites,
- otites
- mastoïdites,
- pneumopathies

se retrouvent fréquemment dans les antécédents immédiats.

WIRCHOW écrit : "D'abord la dure-mère est enflammée ; par la suite, "l'hémorragie se produit secondairement par la rupture des vaisseaux néoformés".

Nous avons relevé dans notre matériel :

- 6 méningites, dont
  - 4 à pneumocoques (obs. 2, 34, 43, 20).
  - 1 à méningocoques (obs. 24)
  - 1 à colibacille.
- 1 encéphalite paratyphique B. (obs. 4),
- 1 encéphalite avec otite, (obs. 5)
- 3 oto-mastoïdites (obs. 13, 15, 36),
- 5 gastro-entérites (obs. 17, 26, 35, 37, 41),
- 1 broncho-pneumonie (obs. 29),
- 1 eczéma infecté (obs. 8).

Au total, un épisode infectieux associé est donc retrouvé dans 18 cas dont 10 cas de méningite ou d'encéphalite ; c'est là un facteur étiologique de la plus haute importance.

VI.- DIVERSES AUTRES CAUSES ONT ETE INVOQUEES.

Certains auteurs ont pensé que les carences, les malnutritions constitueraient un facteur favorisant la formation d'un hématome sous-dural, 4 de nos observations concernaient des nourrissons très hypotrophiques (7, 10, 11, 41).

LELONG et ROSSIER ont évoqué l'avitaminose K ; nous l'avons notée dans une observation (24). SAXL, WEIN, E. GLANZMANN et INGALLS accusent une avitaminose C.

Le rachitisme est également invoqué ; il existait dans 4 de nos observations (3, 17, 22, 39).

Pour certains auteurs, comme J. LEPINTRE et M.R. KLEIN, l'hématome sous-dural du nourrisson aurait pu relever d'une fragilité ou d'une hyperperméabilité des vaisseaux dure-mériens, eux-mêmes en rapport avec une anomalie congénitale. En réalité, cette hypothèse a été avancée devant des constatations opératoires (dure-mère rouge, congestive, hypervascularisée à sa face profonde) à une période où la fréquence des étiologies infectieuses n'avait pas encore été soulignée. Actuellement, on peut admettre que ces modifications sont peut-être simplement la traduction de phénomènes inflammatoires infectieux subaigus de la dure-mère sans vouloir en faire une malformation congénitale.

Enfin, certains auteurs pensent qu'une hypotension intracrânienne brutale peut être un facteur d'hématome sous-dural. Clovis VINCENT, lui-même, a émis l'idée que le collapsus cérébral était un élément prédisposant.

GUILLAUME, en 1951, LAZORTHES, en 1952, ont repris cette thèse . Plus récemment, les importants travaux expérimentaux de GIRARD tendent à confirmer le bien-fondé de cette théorie pathogénique.

Au total, nous voyons donc la multiplicité des facteurs étiologiques ; certains même peuvent s'intriquer, comme c'est le cas pour quelques unes de nos observations. Nous avons mentionné les diverses opinions actuelles, nous gardant de prendre parti.

SIGNES CLINIQUES

T rès brièvement, nous étudierons les signes cliniques qui amènent le médecin à suspecter l'existence d'une collection sous-durale.

Le signe le plus fréquent est certainement l'augmentation du volume du crâne : augmentation généralement globale . Parfois, on peut noter une prédominance d'un côté. Très intéressantes seront les mensurations répétées pour objectiver cet accroissement du périmètre crânien. 24 fois nous avons relevé cette augmentation objectivée cliniquement. Très souvent, la famille ne s'est pas inquiétée de cette "grosse tête" ; elle appelle le médecin lorsque l'enfant présente des convulsions.

Celles-ci sont généralisées, ou localisées, à type Bravais-Jacksonnien. Elles peuvent être isolées ou apparaître en un véritable état de mal. Parfois, l'enfant ne fait pas de convulsions apparentes, il ne présente qu'un mâchonnement avec état subcomateux.

Ou bien, c'est une paralysie, un état hypotonique, qui amènent une hospitalisation. L'examen montre, en parallèle, le plus souvent, avec l'augmentation de volume du crâne, une distension des sutures, souvent globale. La fontanelle est fréquemment élargie tendue et battante. Une circulation collatérale épicrânienne peut être visible (obs. 4, 17, 25, 46).

L'enfant, soit hypertonique, soit hypotonique, présente un retard psychomoteur plus ou moins important. Ses réflexes peuvent rester normaux, mais ils sont souvent modifiés, parfois même avec signe de BABINSKI.

Des paralysies des membres, de la face et quelquefois des muscles moteurs de l'oeil sont loin d'être rares.

Les examens complémentaires aideront puissamment à arrêter le diagnostic.

Le fond d'oeil est le siège des hémorragies en nappe, ses vaisseaux sont dilatés.

La valeur diagnostique de ces constatations est très grande. Devant un tel contexte clinique, elles devraient conduire à la ponction sous-durale. Celle-ci objective la collection ; le liquide de ponction sera :

- soit hémorragique,
- soit passé par tous les degrés de la xanthochromie.

Théoriquement, le liquide céphalo-rachidien reste normal, mais il n'est pas rare d'y rencontrer un nombre d'hématies plus ou moins élevé. Ce faisceau d'arguments ne serait pas complet si le petit malade n'était confié au radiologiste.

C'est sur l'étude des différentes méthodes radiologiques que notre travail va porter maintenant.

EXAMEN RADIOLOGIQUE

- Pour chacun de nos enfants nous disposons d'une RADIOGRAPHIE STANDARD de FACE et de PROFIL, pratiquée au début de leur hospitalisation.

- 27 sujets ont eu une PNEUMOGRAPHIE SOUS-DURALE.

- 8 ont subi une ENCEPHALOGRAPHIE.

- 1 une VENTRICULOGRAPHIE avant l'opération.

- 1 une ARTERIOGRAPHIE.

Au cours de l'évolution, nous avons pu pratiquer, chez 12 malades, des radiographies-standard de face et de profil et 2 fois une encéphalographie.

Nous étudierons donc en quatre chapitres :

I.- La RADIOGRAPHIE-STANDARD.

II.- La PNEUMOGRAPHIE SOUS-DURALE.

III.- L'ENCEPHALOGRAPHIE avec la VENTRICULOGRAPHIE.

IV.- L'ARTERIOGRAPHIE.

Enfin, dans un chapitre sur l'évolution, nous traiterons les SIGNES RADIOLOGIQUES de cette période de l'affection.

La RADIOGRAPHIE STANDART

Nous nous sommes attachés à étudier :

I.- L'état des sutures et des fontanelles.

II.- Au niveau de la voute, nous avons recherché la présence de sillons anormaux d'empruntes digitiformes de traces de fractures.

III.- Notre étude a porté également sur la fosse temporale et plus particulièrement sur son extrémité antérieure.

IV.- Nous avons relevé l'état des bosses frontales et pariéto-temporales.

V.- Au niveau de l'étage antérieur, nous avons plus particulièrement étudié :

a.- les toits de l'orbite,

b.- les petites ailes du sphénoïde au niveau de l'étage moyen,

c.- la selle turcique,

d.- le bord inférieur de la fente sphéno"idale.

VI.- Nous avons recherché des calcifications.

VII.- Pour chaque malade, nous avons mesuré :

a.- les angles que forment une ligne tracée tangentiellement à la partie verticale du frontal et du toit de l'orbite (angle frontal) ;

b.- l'angle basal formé par la réunion de deux lignes passant :

- l'une par la lame criblée et le planum sphénoïdal,
- l'autre, par la face postérieure du clivus.

c.- nous avons mesuré les diamètres transversaux au niveau de la ligne bi-pariétale.

d.- le diamètre antéro-postérieur bosse frontale-protubérance externe de l'occipital.

Rappelons quelques détails techniques :

Il est nécessaire d'obtenir une bonne immobilisation de l'enfant. Nous prenons nos clichés avec un temps de pose court, ce qui nécessite un générateur puissant. Nous insistons sur l'obligation de prendre des clichés rigoureusement de face et de profil. A ces deux incidences, nous associons souvent un cliché à incidence de WORMS-BRETON.

I.- Les SUTURES et les FONTANELLES.

a.- Les sutures : Nous les avons vues normales dans 18 observations ; dans 7 cas parmi celles-ci, le crâne semblait, cliniquement, être modérément augmenté de volume (obs. 3, 5, 9, 14, 29, 30, 42) et pourtant les sutures ne subissaient pas de modifications au point de retenir notre attention :

17 fois elles étaient modérément dilatées et

12 fois très distendues.

Dans un cas, enfin, il existait sur les pariétaux une suture surnuméraire symétrique. Ces sutures subissaient, comme les sutures normales, un élargissement. Ce diastasis prédominait d'un côté (obs. 47).

b.- La fontanelle bregmatique :

20 fois elle était normale

13 fois modérément dilatée

12 fois très dilatée

2 fois elle fut trouvée fermée

- Dans 6 observations, la fontanelle était normale radiologiquement, alors que cliniquement elle était tendue et battante (obs. 5, 8, 9, 19, 30, 36).
- 4 fois, la fontanelle était normale et les sutures légèrement distendues (obs. 8, 28, 44, 36).
- Chez deux enfants à la fontanelle fermée, les sutures étaient très distendues (obs. 32, 21).
- Dans les observations 12 et 39, les fontanelles asteriques et lambdoïdes étaient ouvertes.

La radiologie a moins d'intérêt que la clinique pour l'étude des fontanelles, mais, plus intéressants sont les cas où l'hypertension intra-crânienne avait entraîné une dilatation des sutures, alors que les fontanelles étaient normales.

La clinique peut parfois évoquer une légère augmentation du volume du crâne alors que radiologiquement, les sutures et les fontanelles restent normales ; ceci n'est possible que dans des augmentations très modérées du volume du crâne.

II.- La VOUTE.

a.- Les sillons : cinq fois, nous avons constaté la présence de quelques vaisseaux diploïques frontaux, ces constatations restent simplement normales.

b.- Empreintes digitiformes : dans cinq observations, nous en avons relevé quelques unes dans la région occipitale ; il ne faut leur attacher aucun caractère pathologique (obs. 5, 16, 31, 35, 37).

c.- Traces de fracture :- deux fois la fracture siégeait sur le frontal, dans sa partie moyenne, en dehors des sutures (obs. 16, 26).

- 3 fois, élle était retrouvée au niveau du pariétal (obs. 11, 31, 43).

- Dans tous les cas, l'enfant présentait un hématome bilatéral.

III.- La FOSSE TEMPORALE.

Nous nous sommes attachés à étudier surtout l'extrémité antérieure et externe de la fosse temporale. Elle se projette sur les clichés de face dans le tiers externe de l'orbite, suivant une ligne très nette, oblique en bas et en dedans, légèrement concave en dehors.

- Dans 19 observations , nous avons trouvé une image normale :

  . 3 fois sur les clichés cette ligne était très floue (obs. 3, 28, 34)

  . et 4 fois, elle était refoulée très en dehors, mais restait concave (obs. 1, 13, 15, 16).

- Dans 3 observations, la ligne s'était redressée, elle était devenue droite et floue (2, 12, 42).

- Chez 17 de nos malades, la fosse temporale avait subi un net agrandissement, le bord antérieur se projetait de face suivant une ligne convexe en dehors :

  . 8 fois elle était très nette sur les clichés (obs. 6, 11, 26, 30, 33, 35, 41, 43)

  . 9 fois, elle était floue, comme délavée (-obs. 7, 9, 10, 20, 29, 31, 32, 39, 46).

- Dans un dernier cas, le cliché frontal n'était pas symétrique et ininterprétable de ce fait.

En comparant avec les dilatations des sutures, on remarque qu'il est assez difficile de systématiser :

. parfois, la fosse temporale est, seule, modifiée ;

. parfois, elle est associée à la tension de la fontanelle et à la dilatation des sutures.

Le caractère isolé du signe ou son association avec l'un ou les deux autres permettraitde se faire une idée de l'importance de la pression intra-crânienne créée par l'hématome.

Si nous reprenons les 7 observations dont nous avons parlé au sujet des sutures, nous voyons que si les sutures et les fontanelles étaient normales, la fosse temporale avait déjà subi une modification 5 fois sur 7.

IV.- BOSSES OSSEUSES de la VOUTE.

Nous avons relevé 12 fois une saillie des bosses :

- soit pariéto-temporales,
- soit pariéto-frontales.

Dans 4 observations, les bosses frontales faisaient saillie (obs. 1, 2, 5, 14)

Plus fréquemment, il s'agissait de bosses pariéto-frontales (7 observations : 9, 11, 29, 32, 33, 42, 44).

Une fois, la région pariéto-temporale était anormalement saillante (obs. 23).

V.- ETAGE ANTERIEUR et MOYEN.

a.- Toits de l'orbite : dans 18 observations, ils étaient surélevés, 29 fois, ils étaient normaux.

b.- Les petites ailes du sphénoïde : dans 12 observations, les petites ailes étaient surélevées ; cette ascension correspondait toujours, sauf 2 cas, à une modification de la fosse temporale.

Chez nos 35 autres malades, les petites ailes n'avaient pas subi de modifications appréciables.

c.- La selle turcique : n'est que très rarement touchée.

6 fois, nous avons relevé des modifications :

- 1 fois, la selle était en oméga, elle restait toutefois dans le cadre de la normale (obs. 1).
- chez 2 malades (obs. 11, 46), elle était allongée dans le sens antéro-postérieur, là encore normale.
- nous avons relevé 3 cas plus intéressants et que nous retenons comme pathologiques : la selle était floue, ostéoporotique dans sa partie postérieure (obs. 5, 31) et, dans l'observation 7, elle présentait, outre un flou des contours, une dispantion de sa corticale.

Nous n'avons pu établir un parallèle entre l'ancienneté de l'affection et l'apparition de ces images.

d.- La fente sphénoïdale était normale dans tous les cas.

VI.- CALCIFICATIONS.

Dans aucune de nos observations, nous n'avons relevé de calcification.

Nous rapprocherons des calcifications le problème inverse évoqué par CAFFEY : "L'ostéoporose". Cet auteur relate une observation où la voûte crânienne était le siège d'une ostéoporose qui avait spontanément disparu après une évacuation de l'hématome.

Nous n'avons jamais vu d'image ostéoporotique de la voûte.

VII.- MENSURATION.

a.- Angle frontal : Nous avons mesuré cet angle chez des sujets normaux à différents âges, entre quelques jours et deux ans ; nous l'avons trouvé égal, dans 50 % des cas, à 129 ou 130° ; il varie, d'une façon normale, entre 125 et 132° ; les variations avec l'âge sont insignifiantes.

Nous prendrons ce chiffre de 130° comme norme dans notre étude.

- 8 de nos malades ont un angle nettement supérieur à la normale (obs. 1, 10, 15, 16, 27, 29, 30, 33) ; dans tous les cas, la fosse temporale était modifiée : 4 fois les sutures étaient dilatées, 5 fois, le toît de l'orbite était surélevé, il en était de même des petites ailes sauf 1 cas.
- dans 12 observations, l'angle était inférieur à 125°, la comparaison avec les sutures, les toits de l'orbite, les petites ailes, et la fosse temporale ne nous a donné aucune indication intéressante.

b.- L'angle basal : Dans notre série de mesures faites sur des sujets sains, nous pouvons admettre comme limite extrême des chiffres normaux 110 à 120°.

- dans 7 observations, nous avons trouvé un angle inférieur , il avait entre 105 et 108° (obs. 2, 3, 6, 7, 26, 28, 39). Dans tous ces cas, le bord antérieur de la fosse temporale tendait vers une ligne convexe, en dehors. Les sutures étaient toujours dilatées, sauf dans une observation. Les toîts de l'orbite n'étaient surélevés que 3 fois et les petites ailes 2 fois seulement.
- dans 11 cas, nous avons trouvé un angle supérieur à 120°, dont 7 fois supérieur à 124° (obs. 1, 10, 15, 30, 35, 42, 43), pour ces observations, la fosse temporale était toujours modifiée ; on relevait 3 fois des sutures dilatées, 4 fois une surélévation des toits de l'orbite, ainsi que des petites ailes.

c.- Diamètres antéro-postérieur et transversaux : Nous avons également mesuré un certain nombre de crânes d'enfants normaux, radiographiés avec le même appareil et la même distance focale. Les résultats que nous avons obtenus ne nous ont pas paru être intéressants ; les variations sont trop faibles , la mesure clinique du périmètre crânien reste la seule méthode sûre pour évaluer une augmentation du volume du crâne.

CONCLUSIONS.

Il n'existe pas un signe radiologique pathognomonique de l'hématome sous-dural, mais un faisceau de signes de présomption.

Nous pensons que les plus intéressants parmi ceux-ci sont :

1.- La dilatation des sutures,

2.- Le saillie vers l'extérieur et l'aspect flou du bord antéro-externe de la fosse temporale sur le cliché de face,

3.- La surélévation des toits de l'orbite,

4.- L'aspect ostéoporotique de la partie postérieure de la selle turcique (bien que rarement retrouvé).

La PNEUMOGRAPHIE SOUS-DURALE

Nous avons 27 malades chez qui cet examen a été pratiqué.

TECHNIQUE.

1.- Injection : On ponctionne la région de l'hématome par l'angle externe de la fontanelle. Il faut opérer avec l'asepsie la plus rigoureuse. Une aiguille à ponction lombaire à biseau court est enfoncée millimètre par millimètre. On sent très facilement la résistance de la dure-mère avant de pénétrer dans l'hématome ; on soustrait 15 cc. environ de liquide et on réinjecte la même quantité d'air.

L'injection se fait d'un seul côté à la fois. On recherchera une communication entre les hématomes s'ils sont bilatéraux.

2.- Prise des clichés : Nous emploierons toujours un rayonnement horizontal puisqu'on étudie une poche hydro-aérique.

Sur le sujet assis, tête haute, on prend une face et un profil.

Le malade est ensuite couché ; on prend alors un rayonnement horizontal :

a.- deux clichés de face, l'un : le malade en décubitus latéral gauche,
. l'autre : en décubitus latéral droit.

b.- deux profils . l'un en procubitus
. l'autre : en décubitus.

c.- deux profils . l'un en procubitus tête hyperfléchie,
. l'autre en décubitus, tête hyperdéfléchie.

d.- accessoirement, pourront être réalisés des clichés de face avec rayonnement vertical, l'enfant étant en procubitus, puis en décubitus.

RESULTATS.

L'image caractéristique de l'hématome sous-dural se présente ainsi :
(planches I & II).

- Le gaz injecté vient toujours occuper le point le plus haut situé de la boîte crânienne, moulant la face interne de la voûte ou de la base, tapissée de la dure-mère. En bas, le gaz est limité par un niveau hydro-aérique horizontal au-dessous duquel émerge souvent la partie correspondante de l'hémisphère. Quand l'hématome est important, et récent, cette image est typique.

- Le gaz injecté circule librement à la convexité et peut même, dans les positions tête basse, s'insinuer entre le cerveau et la base du crâne. Nous avons rencontré un tel aspect dans 22 observations.

L'enfant étant assis, le cliché de face en rayonnement horizontal montre une image gazeuse limitée, en dehors, par la face profonde du vertex, en dedans, par le sinus longitudinal supérieur et la partie haute de la faux du cerveau ; l'épaisseur de la bulle gazeuse est d'environ deux centimètres.

Sur les clichés de face, en décubitus latéral, on arrive souvent à emprisonner de l'air entre la face latérale correspondante de la faux et la face interne de l'hémisphère. Tel est l'aspect radiologique obtenu dans les cas récents et abondants.

- La bilatéralité de l'hématome est habituelle. Toutefois, la communication entre les deux poches est rare ; nous ne l'avons rencontrée qu'une fois (obs. 9). Le plus souvent, il est nécessaire d'injecter les deux côtés pour objectiver chacune des poches.

Dans quelques cas, l'image est moins typique. Le gaz se répartit, non pas en une nappe unique, mais en plusieurs plages de tailles inégales ; toutes ne viennent pas se collecter à la partie haute de la boîte crânienne selon l'incidence.

Il n'y a plus de niveau liquidien, le gaz est beaucoup moins mobile avec les changements de position.

Nous avons rencontré cet aspect dans 3 observations :

- dans 2 cas, l'hématome était unilatéral (obs. 42, 43),
- 1 fois, il était bilatéral et ce n'était que d'un côté que l'on trouvait une telle image (obs. 7).

Il est difficile de préciser si cet aspect s'explique par une insuffisance de gaz injecté, ce qui est peu probable, ou si, beaucoup plus vraisemblablement, nous sommes en présence, dans ces cas, d'épanchements peu abondants, sans doute anciens et en partie cloisonnés.

AU TOTAL :

La PNEUMOGRAPHIE SOUS-DURALE, enquête simple et de réalisation facile, objective parfaitement la collection hématique sous-durale, permet d'apprécier l'importance de l'épanchement, son étendue, son caractère cloisonné ou non.

Elle est considérée, actuellement, par les médecins avec qui nous collaborons, comme l'examen complémentaire fondamental dans les hématomes sous-duraux du nourrisson.

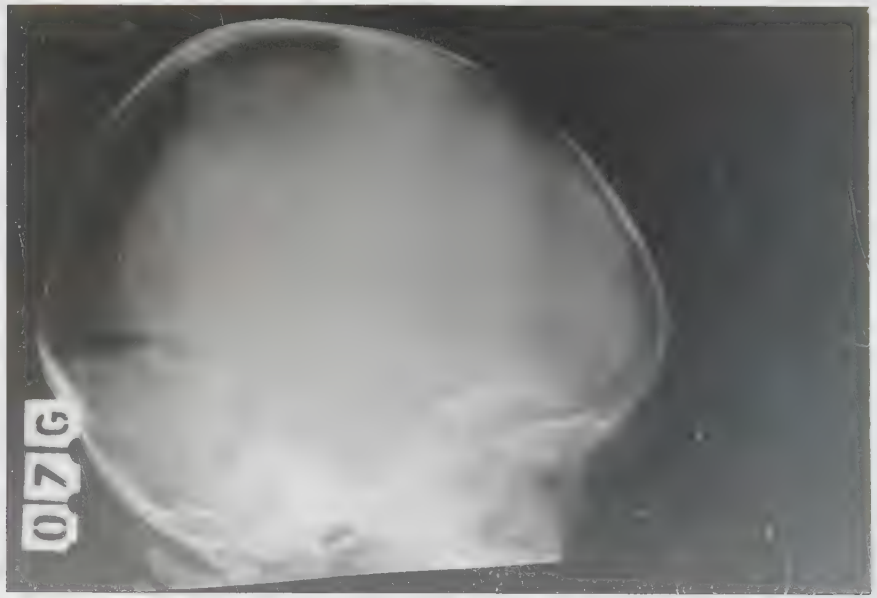

Planche I

Légende cf. planche II - (obs.1a)

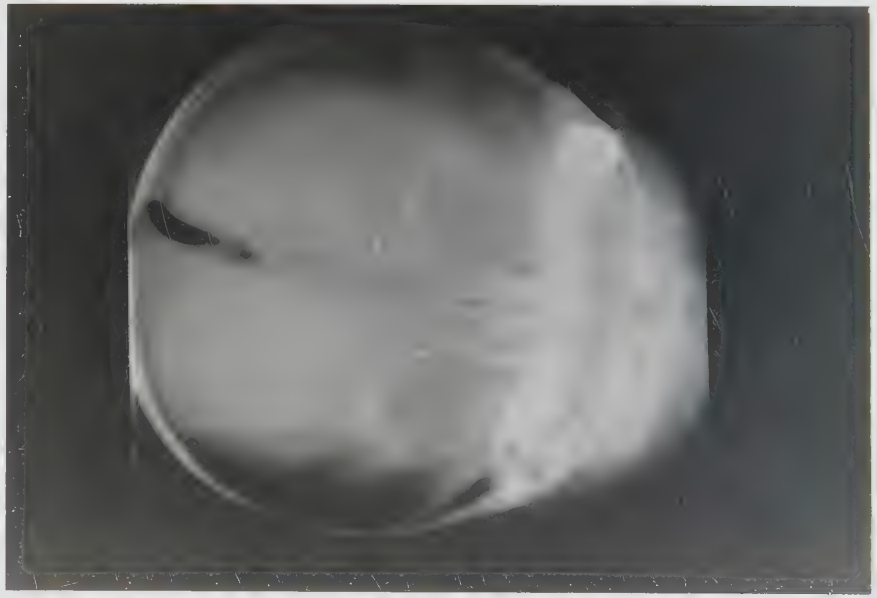

(Obs.III) **Planche II**

Pneumographie sous-durale.

- Aspect typique de l'hématome sous-dural, H latéral, abondant, se décollant parfaitement au niveau de la base et de la voute.
- Tous les clichés ont été pris en rayonnement horizontal:

A et A'	Face et profil, sujet assis.
B	Procubitus.
C	Décubitus.
D	Décubitus latéral droit.

L'ENCEPHALOGRAPHIE GAZEUSE

et la

VENTRICULOGRAPHIE

Nous avons pratiqué l'ENCEPHALOGRAPHIE dans 8 cas ; dont :

- 5 présentaient des hématomes bilatéraux ;
- 3 : unilatéraux dont . 2 droits
  . 1 gauche,

et 1 VENTRICULOGRAPHIE dans un hématome bilatéral.

Ces examens présentent un grand intérêt pour étudier l'état du cortex et du système ventriculaire.

TECHNIQUE de l'ENCEPHALOGRAPHIE.

1.- Préparation du malade : Nous prescrivons une prémédication à base de Phénergan et barbiturique, variable suivant l'âge.

2.- Injection de l'air : La ponction lombaire est pratiquée, l'enfant assis sur les genoux d'un aide qui le maintient efficacement ; un deuxième aide maintient la tête en position correcte. On s'assure que l'aiguille se trouve bien dans l'espace sous-arachnoïdien en laissant échapper seulement deux ou trois gouttes de liquide céphalo-rachidien . On injecte alors les premiers cc3 d'air , la tête de l'enfant étant modérément fléchie ; on fait 3 injections de 5 à 10 cc3 suivant l'âge. Après chaque injection, on prélève une quantité de liquide céphalo-rachidien légèrement inférieure au volume d'air injecté. Ensuite, la tête est défléchie afin d'injecter les citernes ; on injecte alors 5 à 10 cc3 d'air et on soustrait du liquide céphalo-rachidien comme précédemment.

Nous injectons , au total, suivant l'âge :

- jusqu'à 1 an : 20 à 25 cc.
- de 1 à 2 ans : 30 à 35 cc.
- au-dessus de 2 ans : 35 à 40 cc.

On procède alors à la prise des clichés face et profil sur le malade assis, en rayon horizontal et à toute la série de clichés en position couchée selon les incidences préconisées par LINDGREN.

ETUDE de NOS OBSERVATIONS.

Nous nous sommes attaché à rechercher :

1.- au niveau du système ventriculaire :

a.- un éventuel déplacement,

b.- la taille, la forme des ventricules latéraux et du troisième ventricule, l'état du quatrième ventricule et de l'acqueduc.

2.- Au niveau de la convexité :

a.- nous avons recherché la présence d'air sous-dural,

b.- relevé l'état des sillons.

3.- Au niveau de la base : l'état des citernes.

I.- SYSTEME VENTRICULAIRE.

Dans une de nos observations (40), nous n'avons pas eu d'injection de celui-ci l'air est seulement passé à la convexité :

- un déplacement léger du système ventriculaire a été relevé une seule fois ; il s'agissait d'un hématome unilatéral (obs. 28). Au cours de 2 hématomes bilatéraux et de 2 hématomes unilatéraux droits, les deux ventricules latéraux nous sont apparus dilatés dans leur ensemble, mais ils ne présentaient pas de modification de forme (obs. 11, 23 et 3, 28).

  Par contre, au cours d'un hématome bilatéral, le ventricule latéral droit était un peu plus petit que la normale, tandis que le gauche ne présentait aucune anomalie. Nous n'avons pas pu tirer de conclusion de cette image radiologique (obs.14)

  Dans les 3 autres observations, les ventricules latéraux ne subissaient aucune modification.

- Quant au troisième ventricule, 3 fois il était modérément dilaté ; les ventricules latéraux de ces 3 observations étaient eux-mêmes dilatés confirmant une atrophie cérébrale associée.

- Le quatrième ventricule et l'acqueduc étaient normaux dans 3 observations (14, 23, 26) ; 6 fois, l'air ne les injectait pas.

II.- AU NIVEAU de la CONVEXITE.

a.- Air sous-dural : au cours de 3 hématomes bilatéraux, l'air injectait l'espace sous-dural des deux côtés (obs. 11, 14, 26). Par contre, dans l'observation 27, l'injection sous-durale était unilatérale, bien qu'il s'agît également d'un hématome bilatéral.

Dans deux hématomes unilatéraux, un droit (obs. 28) et un gauche (obs. 24), l'air injectait l'espace sous-dural du seul côté de l'épanchement.

- Quelle est la valeur de cette constatation ?

Nous savons, en effet, que la présence d'air sous-dural au cours de l'encéphalographie est assez fréquente chez le nourrisson.

Deux possibilités ont été invoquées pour expliquer ce phénomène :

- une erreur technique : l'aiguille, insuffisamment introduite, n'aurait que partiellement traversé l'arachnoïde qui agirait alors comme une valve. Dans un sens, le liquide céphalo-rachidien s'écoulerait bien par l'aiguille, mais, dans le sens inverse, l'air injecté passerait dans l'espace sous-dural rachidien puis crânien.
- une déchirure de l'arachnoïde au niveau des granulations de PACCHIONI ; par cette brèche, l'air passe dans l'espace sous-dural.

Enfin, CAFFEY a émis l'hypothèse d'une anomalie congénitale faisant communiquer l'espace sous-arachnoïdien et l'espace sous-dural. Dans une statistique faite dans le Service de notre Maître le Docteur Jacques LEFEBVRE et consignée dans le diplôme de GILLET (1952), on relève une fréquence de passage d'air sous-dural au cours des deux premières années de la vie de 38 %, et de 2 à 16 ans de 22, 5 %.

Cette statistique concerne des encéphalographies pour lesquelles nous employions une technique entraînant une soustraction importante de liquide céphalo-rachidien : depuis, nous avons utilisé la technique d'encéphalographie fractionnée, décrite au début de ce chapitre.

D'AMATO, dans sa thèse (Paris 1956) relevait, dans le même service, pour cette nouvelle technique, une nouvelle statistique et trouvait les chiffres suivants :

- pour les enfants de moins de 2 ans : 23 % de passage d'air sous-dural ;
- pour les enfants de plus de 2 ans : 7, 6 %.

Nous voyons donc l'intérêt de cette nouvelle méthode.

Nous étudierons au chapitre "DIAGNOSTIC" les arguments permettant de reconnaître un passage d'air sous-dural dans un hématome préexistant et le raptus sous-dural isolé, simple incident technique.

b.- Les sillons sous-arachnoïdiens : Dans 3 observations (3, 24, 28), l'air ne les avait pas injectés ; 3 fois leur image était ininterprétable du fait de la présence d'air sous-dural. Pour deux hématomes bilatéraux, ils étaient normaux, mais très distants de la voûte.

Enfin, dans l'observation 40, nous étions en présence d'un hématome bilatéral dans lequel l'air n'avait pas injecté le système ventriculaire, seuls les sillons étaient visibles, ils apparaissaient très larges et distants de la voûte dans toutes les positions. Il est difficile, dans ce cas, de préciser la valeur de cette sulciectasie et d'affirmer une atrophie corticale.

III.- Les CITERNES.

Dans deux observations, les citernes n'étaient pas injectées, 3 fois elles étaient ininterprétables et dans 4 cas, elles étaient normales.

Il nous parait difficile de tirer la moindre conclusion de l'aspect des citernes

AU TOTAL : si nous voulons résumer ces données :

- Nous pouvons conclure que l'étude du système ventriculaire n'apporte que rarement d'élément diagnostique. Nous n'avons rencontré qu'une fois un léger refoulement du système ventriculaire. Par contre, cet examen aurait de l'intérêt dans les formes évoluant depuis longtemps permettant de mettre en évidence une atrophie cérébrale et de dégager un pronostic pour le petit malade.

- L'étude de la convexité est plus intéressante, car s'il n'est pas possible de tirer la conclusion sur le passage de l'air dans l'espace sous-dural, du moins, la collection liquidienne, objectivée par le passage gazeux dans cet espace, pourrait-elle, dès les premiers clichés, retenir l'attention et laisser supposer que cet épanchement était préexistant au raptus gazeux.

- Plus important encore est l'espace qui sépare la voûte des sillons sous-arachnoïdiens lorsqu'ils sont injectés. Bien que rarement constaté, ce symptôme est la traduction encéphalographique de la symptomatologie artériographique envisagée plus loin.

Nous ne pouvons clore ce chapitre sans mentionner le SIGNE de DYKE :

Cet auteur décrit une ombre gazeuse digitiforme, s'insinuant entre la face latéro-supérieure du cerveau et la voûte, elle-même doublée intérieurement par une épaisse bande opaque, ovoïde, correspondant à l'hématome.

DYKE considère que le gaz fuse dans l'espace sous-dural ou, plus exactement, dans cette cavité intra-durale que constitue l'hématome. La paroi externe de cette cavité, extrêmement épaisse et organisée, sépare la clarté gazeuse de la paroi supéro-latérale du crâne.

Cet auteur rencontre cette image dans les hématomes déjà anciens ayant eu le temps de s'organiser.

Personnellement, nous avons noté cet aspect dans un seul cas, au cours d'une pneumographie sous-durale, qui avait mis en évidence un hématome enkysté (obs. 45). Nous n'oserions pas considérer que cette image gazeuse dégitiforme est le signe majeur de l'hématome sous-dural.

Dans bon nombre de cas, nous avons observé une image du même type, sur des clichés pris en antéro-postérieur, sujet en décubitus ou en procubitus, avec rayonnement vertical. Mais, dans ce cas, l'existence d'une bande opaque, entre l'air sous-dural et la paroi, était assez aisément explicable par la construction géométrique de l'image, en comparant les clichés de face aux clichés de profil, pris, dans la même position, en rayonnement horizontal.

A R T E R I O G R A P H I E

Nous n'avons qu'une observation à relater. Il s'agit d'un enfant de 15 mois qui présente un hématome sous-dural bilatéral traité par ponction et trous de trépan depuis 4 mois. En fin d'hospitalisation, une artériographie cérébrale a été pratiquée (Planche III.A).

TECHNIQUE de l'ARTERIOGRAPHIE

1.- Injection : Nous avons utilisé, sous anesthésie générale, la technique habituelle chez l'enfant d'injection intra-artérielle par ponction percutanée de l'artère carotide primitive.

2.- Les clichés : ont été pris de face et de profil, aux trois temps :

- artériel
- artériolaire
- veineux.

Cet examen a un grand intérêt au point de vue diagnostique et pour la surveillance de l'évolution, permettant alors d'apprécier la réexpansion du cerveau après traitement. ROUGERIE préfère même ce procédé à l'injection d'air sous-dural à laquelle il reproche son caractère traumatisant et son risque d'hémorragie.

- De FACE : l'image est caractéristique ; il existe un large espace clair qui est limité :

. en dehors : par la voûte
. et en dedans : par une ligne à concavité supéro-externe.

Sous cette ligne, répondant à la surface du cerveau colabé, apparaissent les vaisseaux injectés, formant un fin liseré festonné, rectiligne, de dentelle vasculaire.

Cet hématome ainsi délimité va refouler le cerveau du côté sain. La cérébrale antérieure subira un déplacement de ce côté. Ce déplacement se fait en masse, toute la cérébrale se trouve nettement déplacée au-delà de la ligne médiane.

L'importance de l'espace clair et du déplacement de la cérébrale antérieure peut donner une idée du volume de l'hématome.

Dans le cas d'un hématome bilatéral, avec injection des deux systèmes vasculaires corticaux, la radiographie de face montre un espace clair bilatéral. L'hématome accuse des pressions de chaque côté des deux hémisphères colabés et la cérébrale antérieure ne subit pas de déplacement ; peut-être, est-elle seulement un peu déplacée du côté opposé à l'hématome le plus important.

- De PROFIL : l'image va permettre de juger de l'extension antéro-postérieure de la collection. On note toujours une image du même type, c'est-à-dire que les vaisseaux artériolaires périphériques ne viennent pas au contact de la voûte.

Dans cette observation (43), nous avions un hématome bilatéral dont l'artériographie donnait une image correspondant exactement, de face et de profil, à la description que nous avons faite plus haut. Dans ce cas, cette enquête révélait, en outre, de profil, un refoulement en haut et en avant de la cérébrale antérieure et de la péricalleuse, objectivant une importante dilatation des ventricules latéraux

AU TOTAL :

Pour l'étude de l'hématome sous-dural, le cliché artériographique le plus intéressant est celui DE FACE, au temps ARTERIEL ou ARTERIOLAIRE. L'artériographie représente un examen très intéressant, non traumatisant. Il est d'une technique simple, mais il présente l'inconvénient de nécessiter une anesthésie générale, c'est pourquoi nous n'avons pas employé plus fréquemment cette exploration, car nous répugnons à pratiquer, chez de jeunes enfants, deux anesthésies, l'une pour cet examen radiologique, l'autre pour le traitement ; car, pour des raisons intérieures au services, il n'est pas possible de pratiquer artériographie et opération à la suite l'une de l'autre.

Néanmoins, nous pensons qu'un tel examen devrait être pratiqué plus souvent, surtout dans les suites opératoires, pour s'assurer de la réexpansion du cerveau sous la boîte crânienne.

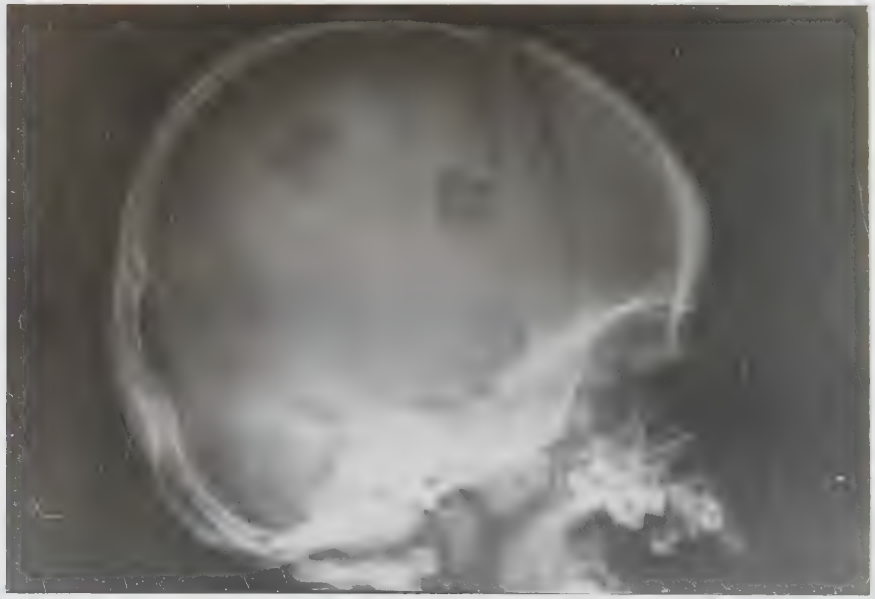

(Obs.3I) Planche III

Cliché post-opératoire,IO mois après l'opération.

- Epaississement de la voute.
- Agrandissement des brèches opératoires.

(Obs.4I) Planche III

- Artériographie par injection carotidienne gauche.
- Opacification bilatérale.
- Le cliché montre bien que les artérioles périphériques ne sont pas au contact de la voute. L'espace qui sépare voute et territoire vasculaire correspond à l'hématome sous-dural.

DIAGNOSTIC DIFFERENTIEL

Plutôt que d'envisager un certain nombre d'affections susceptibles de prêter à discussion avec l'hématome sous-dural, il nous paraît plus intéressant de reprendre la séméiologie radiologique décrite plus haut et de discuter, pour chaque symptôme, les différentes affections que ce signe peut évoquer :

I.- CLICHES RADIOLOGIQUES SIMPLES.

Les signes les plus importants sont :

- la distension des sutures,
- la béance de la fontanelle,
- l'augmentation de volume de la fosse temporale,
- l'ascension des toits de l'orbite,
- l'aspect ostéoporotique de la face postérieure de la selle turcique

Or, ces signes ne sont pas spécifiques de l'hématome sous-dural et nous les voyons apparaître chaque fois que se développe, chez l'enfant, une hypertension intra-crânienne, dans l'hydrocéphalie, par exemple.

Toutefois, seul peut-être, le refoulement plus marqué de la fosse temporale comparativement à l'augmentation globale du volume du crâne, peut davantage faire suspecter un hématome sous-dural.

Dans l'hématome chronique, récidivant, de l'adolescent, une erreur pourrait être faite avec les signes osseux d'atrophie cérébrale. Ils ont en commun deux signes :

- l'ascension de la petite aile et du toit de l'orbite du côté malade.

Par contre, ces deux affections se différencient par les signes osseux particuliers à l'atrophie cérébrale :

- épaississement de la voute,
- défaut d'expansion de l'hémicrâne atrophique,
- fosse temporale moins profonde,
- rocher surélevé avec hyperpneumatisation de la mastoïde.

II.- PNEUMOGRAPHIE.

En principe, il n'existe aucune cause d'erreur quand on voit le cerveau déborder ou affleurer le niveau liquide. Si la présence de l'hémisphère sousèjacent n'est pas directement vérifié, alors que la quantité d'air injecté est suffisante, on peut alors hésiter avec une hydrancéphalie. Nous avons commis une fois cette erreur et avons conclu, à tort, à un important hématome sous-dural, alors qu'il s'agissait d'une hydrancéphalie (Planches VII et VIII).

III.- ENCEPHALOGRAPHIE.

Le refoulement du système ventriculaire que nous avons rencontré une fois dans un hématome unilatéral (obs. 28) aurait pu évoquer un processus expansif hémisphérique. Toutefois, la faible importance du déplacement, portant sur l'ensemble du système vasculaire, fait facilement évoquer un processus très étendu, occupant toute la voûte. On ne peut manquer de penser à un hématome sous-dural. Seul un oedème cérébral unilatéral est susceptible de donner une image semblable.

Un dernier problème doit être discuté : des images d'air sous-dural se constatent lors de l'encéphalographie.

Il est souvent difficile de préciser si ce passage est seulement accidentel ou s'il est fait dans une collection sous-durale préexistante ; la présence, dès le début de l'examen, d'un important épanchement hydro-aérique sous-dural plaide plus en faveur de la deuxième hypothèse, alors que la constatation d'un épanchement gazeux isolé oriente plutôt vers la première.

IV.- ARTERIOGRAPHIE.

Il n'y aurait pratiquement qu'une seule cause d'erreur, l'hématome extra-dural qui est assez rare chez le jeune enfant et dont la symptomatologie clinique est bien particulière.

(Obs.44) Planche IV

- Cliché d'encéphalographie gazeuse (3 ans et demi après l'opération).
- Calcification des parois de l'hématome sous-dural.
- Les ventricules latéraux, dilatés, sont refoulés en bas.
- A noter, une microencéphalie asymétrique avec important épaississement de la voûte, ces signes osseux traduisent une importante atrophie cérébrale sous-jacente.

E V O L U T I O N

L'hématome sous-dural est une affection grave.

-NON TRAITÉ : il peut évoluer, par poussées, vers la mort ; ou bien, au contraire, il peut spontanément se résorber, mais alors les membranes persistent, restent la cause de nombreuses séquelles (retard psycho-moteur, idiotie, crises d'épilepsie). Parfois, enfin, l'hématome évolue vers la calcification.

- TRAITÉ : il n'est pas rare de voir de bonnes guérisons sans séquelles.

Chez 36 malades qui ont pu être suivis un laps de temps plus ou moins long après leur hospitalisation, nous avons relevé :

- 5 très bonnes évolutions (obs. 7, 17, 21, 30, 47).
- 18 évolutions très satisfaisantes (obs. 5, 6, 9, 12, 13, 18, 19, 20, 23, 24, 29, 32, 34, 35, 36, 37, 39, 40).
- 3 retards psycho-moteurs (obs. 16, 28, 31).
- 2 retards moteurs (obs. 1, 41).
- 1 retard psycho-moteur avec aphasie (obs. 27).
- 1 retard psycho-moteur avec convulsions (obs. 14).
- 1 atrophie cérébrale avec convulsions (obs. 25).
- 1 malade présente des crises toniques (obs. 10).
- 1 cas où persiste une hypertonie (obs. 42).
- 1 malade normal au point de vue psycho-moteur, mais dont la tête reste grosse et asymétrique (obs. 11).
- 2 sont décédés après l'opération (obs. 4, 15).

Nous avons pu, au cours de l'évolution, pratiquer, chez 12 enfants, une étude radiologique simple de face et de profil et une encéphalographie.

Dans 4 observations, les clichés étaient normaux, les fontanelles étaient fermées, le crâne n'avait pas augmenté de volume et semblait reprendre une croissance régulière (obs. 2, 19, 22, 28).

Dans un seul cas nous avons noté des signes importants d'atrophie cérébrale droite avec épaississement de la table interne (obs. 8).

Dans 3 observations (31, 34, 38), la voûte était épaissie des deux côtés.

Dans tous les cas et dans les observations 1, 11, 21, on relevait d'importantes pertes de substance osseuse au niveau des volets et trous de trépan (Planche III B).

Dans l'observation 8, le volet était atteint d'un processus ostéitique se traduisant, sur la radiographie, par de vastes lacunes pariéto-frontales droites. Si nous reprenons ces données, nous voyons que 4 fois sur ces 11 cas, le crâne était redevenu normal et parallèlement l'évolution clinique avait été heureuse. Si nous laissons de côté la déformation des volets, nous relevons, 4 fois sur 11, des épaississements de la table interne, prédominants à la voûte.

L'encéphalographie, pratiquée chez un enfant qui présentait des convulsions et un retard psycho-moteur, montrait des signes importants d'atrophie cérébrale, avec dilatation des ventricules.

Enfin, nous avons observé un cas d'évolution vers la calcification de l'hématome ; il s'agissait d'un nourrisson qui avait présenté un hématome bilatéral à l'âge de 8 mois ½ ; il avait été opéré par un volet unilatéral, les membranes avaient été excisées ; 3 ans ½ plus tard, l'enfant revenait, présentant des séquelles nerveuses importantes ; les radiographies standard mirent en évidence, outre une micro-céphalie, des calcifications des parois de l'hématome avec un aspect en forme de raquettes adossé à la paroi pariétale. La voûte crânienne était très épaissie et lisse, les ventricules latéraux étaient, à l'encéphalographie, très dilatés, refoulés et abaissés (Planche IV). Il est probable que, malgré une intervention qui semblait satisfaisante immédiatement, l'hématome s'est reformé avec des membranes progressivement épaissies et calcifiées ; le malade a été revu tardivement, les parents ayant négligé de faire suivre leur enfant.

Pour surveiller l'évolution de ces membranes, nous relaterons l'intéressante publication de R.M. CROSBY et John M. DENNIS. Ces auteurs proposent, comme ils l'ont fait dans 4 cas, d'injecter 2 cc. de Thorotrast dans la collection sous-durale ; le Thorotrast se dépose dans les membranes qui entourent la poche et celles-ci deviennent radio-opaques. Les clichés simples de face et de profil permettent de préciser l'étendue, l'uni- ou la bilatéralité de l'hématome.

L'intervention chirurgicale n'a lieu que 5 à 7 jours après ; l'hématome est vidé et les membranes sont excisées.

De nouveaux clichés dans les mois qui suivent permettent de surveiller l'évolution de ce qui reste des membranes. Ils constatent que celles-ci, au lieu d'enserrer le cerveau, glissent à la surface de l'hémisphère vers sa face interne et ne gênent pas son développement.

Nous n'avons encore jamais employé cette technique en raison des inconvénients multiples du Thorotrast.

Dans le cas de notre hématome calcifié, l'emploi d'une telle méthode aurait pu rendre service. Elle aurait permis de suivre infiniment mieux l'évolution et une réintervention plus précoce aurait certainement évité des séquelles très importantes. L'hématome calcifié représente le stade ultime de l'évolution de l'hématome. Dans ce cas, comme dans ceux de DAVIDOFF et DYKE, nous avons retrouvé des signes importants d'atrophie cérébrale vérifiés par encéphalographie.

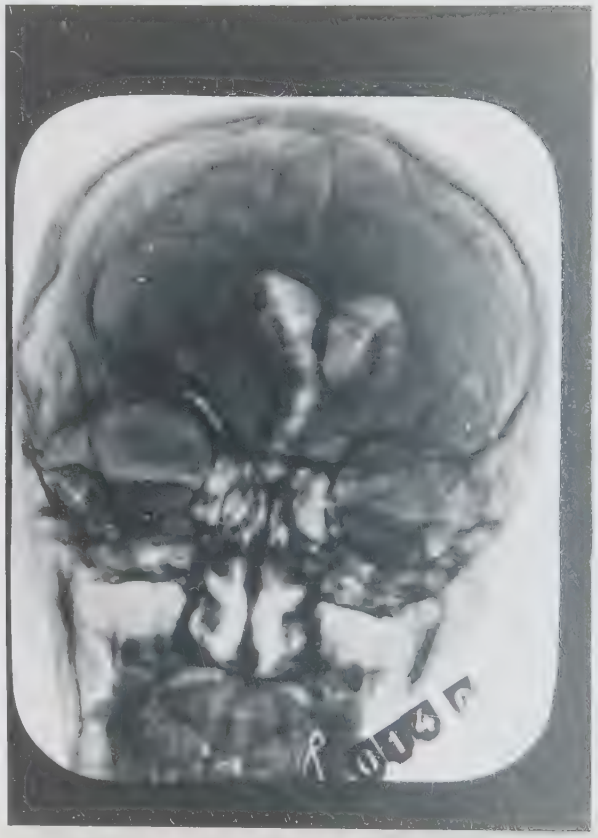

(Obs. 30) Planche V

Cliché d'encéphalographie (Tirage Lopéiron - Docteur [illegible])

- Les signes osseux apparaissent parfaitement :
  Du côté droit :- Surélévation du toit de l'orbite et de la petite aile.
  - Convexité externe et saillie de la paroi externe de la fosse temporale.
  - Agrandissement de la fosse temporale (Cliché A)
  - Saillie de la voûte dans la région pariéto-temporale avec amincissement important.

- Le système ventriculaire est modérément refoulé vers la gauche, y compris la corne temporale.

- Les sillons sous-arachnoïdiens droits injectés, restent à distance

(Obs. n)

Planche VI

Encéphalographie gazeuse.

- Dilatation considérable des ventricules.
- Refoulement de la paroi externe de la fosse temporale gauche.
- Surélévation de la petite aile et du toit de l'orbite gauche.

Le système ventriculaire, peu déformé, est refoulé vers la droite.

Image d'air sous-dural à gauche objectivant la collection liquidienne.

FORMES CLINIQUES

Selon DAVIDOFF et DYKE, dans leur ouvrage, il existe quatre variétés d'hématome sous-dural :

I.- L'HEMATOME du NOUVEAU-NE.

II.- L'HEMATOME CALCIFIE qui représente l'évolution tardive de la forme précédente reconnue trop tardivement,

III.- L'HEMATOME CHRONIQUE RECIDIVANT de l'ADOLESCENT, qui serait une récidive de la première forme au cours de l'adolescence, à la suite d'un traumatisme crânien,

IV.- L'HEMATOME SOUS-DURAL CHRONIQUE de l'ADULTE survenant après un traumatisme ; cette variété ne nous intéresse pas ici.

Les deux premières formes ont été étudiées en détail au long des chapitres précédents.

L'HEMATOME SOUS-DURAL CHRONIQUE de l'ADOLESCENT.

Réalise une entité un peu particulière.

Certains auteurs y rattachent l'hydrome sous-dural ; l'épanchement aurait, en effet, des caractères voisins de ceux du liquide céphalo-rachidien ; le taux d'albumine serait toutefois beaucoup plus élevé.

Certains pensent qu'il s'agit de liquide céphalo-rachidien extravasé, à la suite d'une brèche arachnoïdienne consécutive à un traumatisme.

D'autres y voient l'évolution ultime d'un hématome sous-dural ; le liquide d'hémorragique passe par tous les degrés de la xanthochromie, pour aboutir à un aspect peu différent du liquide céphalo-rachidien.

Nous ne prendrons pas parti dans cette discussion, constatant simplement que dans l'hématome récidivant de l'adolescent, on retrouve bien les deux membranes entourant la poche ; en général, elles ne sont pas très épaisses.

Nous possédons une observation très intéressante où nous retrouvons toute une série de signes radiologiques décrits par DAVIDOFF et DYKE en 1938, sur les clichés simples.

Nous en rapprocherons deux autres observations qui concernent un nourrisson de 6 mois et un enfant de 3 ans et 3 mois.

Chez notre grand garçon de 15 ans, nous retrouvons des antécédents particuliers. Dans le tout jeune âge, il eut des crises toniques sans perte de connaissance, puis une santé parfaitement normale. Durant les 5 mois qui précèdent notre examen, plusieurs traumatismes crâniens minimes, mais certains. Cet examen est motivé par une crise d'épilepsie, suivie de parésie faciale gauche et de parésie du membre inférieur gauche. Le fond d'oeil est normal, de même que le liquide céphalo-rachidien.

Les clichés simples du crâne retrouvent tous les symptômes radiologiques décrits par DAVIDOFF et DYKE. Nous constatons du côté droit une surélévation du toit de l'orbite et de la petite aile. La fosse cérébrale moyenne est augmentée de largeur, de longueur et de profondeur ; ceci apparaît tout particulièrement sur les clichés de profil et en incidence de WORMS. De face, la ligne oblique, qui représente la partie externe de la grande aile du sphénoïde et qui ferme latéralement l'orbite et la partie antérieure de la fosse temporale, bombe en dehors d'une façon anormale. Les bords de la fente sphénoïdale sont flous et estompés, les sinus frontaux et ethmoïdaux sont plus développés à droite.

Un signe diffère de celui décrit par DAVIDOFF et DYKE : du côté droit, la voute est plus mince que du côté gauche.

Sur le profil, on note, au niveau de l'écaille du temporal, une empreinte en gouttière sinueuse, que l'on ne sait pas interpréter à ce moment. L'encéphalographie montre les ventricules latéraux de taille normale, asymétriques, le droit étant légèrement aplati. Le système ventriculaire, y compris la corne temporale droite, se trouve globalement refoulée vers la gauche. Un tirage logétron nous permet de constater que, du côté droit, les sillons injectés restent séparés de la voute dans la région pariétale par un vaste espace ovoïde.

L'aspect radiologique est donc typiquement celui que l'on décrit dans les hydromes chroniques récidivants.

L'intervention découvre, sous une membrane transparente, une cavité remplie de liquide, occupant la région frontale et la partie antérieure de la fosse temporale. Le lobe frontal et le pôle antérieur du lobe temporal sont petits, plaqués dans la profondeur contre la faux et la paroi interne de la fosse temporale. Le sillon temporal, vu sur les clichés de profil et non interprété, correspond à une gouttière veineuse durale, véritable sinus surnuméraire.

Chez cet adolescent, le tableau clinique et radiologique est bien celui de l'hématome sous-dural chronique récidivant.

Nos deux autres observations sont calquées sur la précédente, avec quelques variantes. Il s'agit d'enfants jeunes ; chez le nourrisson de 6 mois (obs. 49), on note un céphalhématome pariétal droit à la naissance.

Les signes radiologiques simples comportent un diastasis important des sutures, une asymétrie crânienne, le côté droit étant plus large que le gauche, une surélévation de la petite aile et du toit de l'orbite droit, et un agrandissement important de la fosse temporale.

Un aspect radiologique identique est découvert chez notre nourrisson de 3 ans (Planche VI). Dans l'un et l'autre cas, on ne note pas d'anomalie des sinus frontaux puisque ceux-ci se développent à un âge plus tardif.

A l'encéphalographie, l'image est superposable à celle que nous avons observée dans le cas précédent.

Chez le plus jeune de ces enfants, le diagnostic est encore étayé par une pneumographie sous-durale droite.

Dans ces deux cas, l'opération ou la ponction sous-durale vérifient la présence d'un liquide clair.

Nous aurions pu, bien sûr, faire rentrer ces deux dernières observations dans le cadre "HEMATOME SOUS-DURAL du NOURRISSON". Nous savons, en effet, que le liquide, au cours de l'évolution, devient xanthochromique et quelquefois clair. Mais, dans l'hématome sous-dural, il est habituel de voir les membranes limitant la poche s'organiser et s'épaissir, alors que dans ces deux observations, les membranes restaient très minces.

Ainsi, il nous paraît légitime d'élargir au nourrisson le cadre de l'hydrome chronique récidivant chez l'adolescent.

Hydranencèphalie.

Planche VII

- Aspect à ne pas confondre avec l'image d'hématome sous-dural.
- Il s'agit d'un enfant de trois mois:
  - Une injection de 30cm³ de gaz est faite apr la fontanelle.
  - On pensait avoir injecté l'espace sous-dural;
  - Il s'agissait d'une hydranencèphalie.

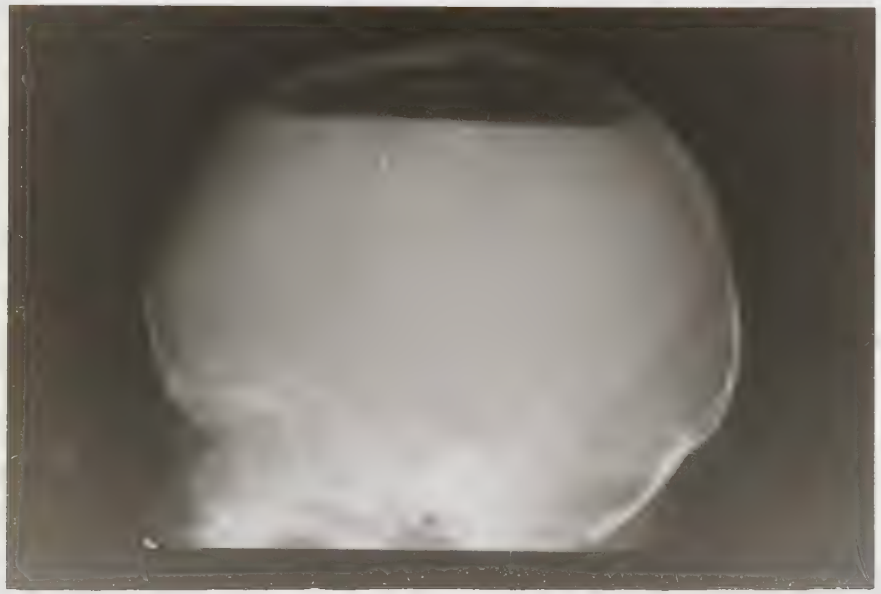

Planche VIII

Pour la légende Cf. Planche VII.

CONCLUSIONS

L'étude radiologique de 47 cas d'hématome sous-dural du nourrisson nous a permis de constater, sur le cliché simple du crâne, un certain nombre de modifications qui doivent retenir l'attention .

Parmi celles-ci, les plus importantes sont :

- la dilatation des sutures,
- le refoulement en avant et en dehors des parois antéro-latérales de la fosse temporale,
- la surélévation des toits de l'orbite.

Deux enquêtes radiologiques complémentaires permettent d'affirmer l'existence d'une collection sous-durale :

- La Pneumographie, par injection gazeuse sous-durale, précise l'importance et l'étendue de l'hématome et montre si cette collection est libre ou cloisonnée.
- L'artériographie cérébrale, moins traumatisante, objective également l'hématome et en apprécie le volume.

Une troisième enquête :

- l'encéphalographie gazeuse, intervient surtout pour préciser l'état du cerveau sous-jacent, en particulier au cours de l'évolution, apportant ainsi un élément pour l'appréciation du pronostic.

Nous avons également envisagé quelques formes cliniques :

- l'hématome calcifié (un cas sur 47),
- les hydromes sous-duraux (3 cas) :

  dans lesquels les clichés simples fournissent des renseignements permettant déjà d'envisager sérieusement le diagnostic de collection liquidienne sous-durale.

VU & PERMIS D'IMPRIMER

Le Recteur de l'Académie de PARIS :

J. SARRAILH

Le Doyen de la Faculté de Médecine :

L. BINET

Le Président de la Thèse :

FEVRE

OBSERVATIONS

NOM	AGE	SEXE	DUREE AVANT ADMISSION HOPITAL	ANTECEDENTS NEONATAUX	ANTECEDENTS POST-NATAUX	CONVULSIONS GENERAL. ou LOCAL.	TROUBLES du TONUS	REFLEXES
1 Michel A...	16 m.	M	9 mois aggtion depuis 2 mois	accouch t N mais rapide	↗du vol. du crâne	O	Hypo. des Memb. Inf. surtout droits	N
2	6m.½	M	2 jours	N	Ménin. à pneumo. ↗du vol. du crâne	G. au cours de méningite	O	N
3	14 m.	M	8 jours	N	Rachitisme. ↗du vol. de la tête	G.	Hyper. des Memb. Inf. surtout droits.	vifs
4	8 m.	M	3 mois	N	Arrêt du dévelpt psycho-moteur depuis 2 mois	G à la suite d'un essai de V2	hypertonicité	exagérés vifs. des Memb. Inf Memb. Sup. un peu exagérée.
5	6 m.	M	1 mois	Pds : 1,900 Kg 7 mois	encéphalopathie hypertonie dep. la naissance Trauma - Hématome l. du crâne du vol. du crâne	G	Rigidité due à l'encéphalopathie	N
6	6 m.	M	2 jours	N	N	G	O	N

C L I N I Q U E

PARALYSIE	RETARD PSYCHO-MOTEUR	TENSION de la FONTANELLE	CIRCUL. COLLAT.	DISJONCTION des SUTURES PALPABLES	F. d. O.	PONCTION SOUS-DURALE	PONCTION LOMBAIRE
0	Progressif surtout dep. 2 mois, encore bon	probable	0	+	N	bilatérale liq. hémor. 10.000 Hématies Alb. = 2,60 ‰	riche en Albumine 21.000 Hématies
0	N	battante	0	0	bord flou coudure accentuée des vaisseaux	G. : → Sang puis liq. clair D. : Liq. Hémor.	Pneumocoque
0	ne marche pas	non tendue battante	0	0	N	Droite liq. clair Alb. = 2,80 ‰	N
faciale Inf. Drte	arrêt	large béante	présence	0	N	Gauche 3 m. après hospital. liq. purulent nombreux bacilles gram +	N
0	N	tendue bombée	0	Régulière du périmètre cranien	quelques hémor. rétiniennes	Bilatérale liq. hémor. par la suite clair	liq. hémor. tendu
0	N	N	0	0	G. Papille N. D. Papille oedemateuse plusieurs hémorragies	G. → Liq. clair D. → " sanglant.	hypertendu

NOM	AGE	SEXE	DUREE AVANT ADMISSION HOPITAL	ANTECEDENTS NEONATAUX	ANTECEDENTS POST-NATAUX	CONVULSIONS GENERAL. ou LOCAL.	TROUBLES du TONUS	REFLEXES
7	28 m.	M		Grossesse : hémor. à partir 6ème m. ménace. Acc t à 6m. ½	milieu social effroyable mère alcoolique. élevée par l'Ass. Publ. oligophrène enfant : hypotrophique - grosse tête. chutes répétées - hémor. conjonctiv.	0	0	Babinski G.
8	12 m.	M	hospital. dep. 2 m. en Ophtalmo.	N	eczéma - Kératite bilatérale	Tremblements G.	Memb. Inf. en flexion	Pas d'Achilléens
9	7 m.	M	15 jours	N	↗du vol. du crâne Strabisme convergent	mouvements révulsifs des yeux.	0	N
10	4m. ½	F		mère alcoolique débile Accident voie publ. durant grossesse. Accouch. N.	hypotrophie - dyspepsie - vomiss mts ↗du vol. du crâne	0	0	memb. Inf. vifs
11	18 m.	F		adoptée	hypotrophie - céphalée dep. âge de 3 mois ↗du vol. du crâne marche hésitante.	G. des memb. Inf. et Sup. sans perte de connaissance	0	N
12	8 m.	M		N	à 3 mois atrophie optique - ↗ du vol. du crâne	+	0	N
13	6 m.	M		N	otite importante ↗du vol. du crâne	+	Hyper. memb. Inf.	vifs égaux S. de Babinski →bilat.
14	7 m.	M	15 jours	Siège	Encéphalite para B. ↗du vol. du crâne	0	Hypo. memb. Inf.	S. de Babinski bilatéral

PARALYSIE	RETARD PSYCHO-MOTEUR	TENSION de la FONTANELLE	CIRCUL. COLLAT.	DISJONCTION des SUTURES PALPABLES	F. d. O.	PONCTION SOUS-DURALE	PONCTION LOMBAIRE
O	important	Fermeture	O	+	Oedème papillaire	Bilatérale liq. xanthochrom.	hypertendu eau de roche
O	N	tendue battante	O	O	kératite bilat. F. d. O. = N	bilatérale liq. de xanthochrom.	- clair - louche par la suite.
O	N	très bombée	O	+	N veines un peu sinueuses	G ⟶ liq. rouge cerise D ⟶ liq. orangé	clair
N	N	bombante	O	+	papilles oedématiées	bilatérale liq. xanthochrom.	N
N	très léger	ouverte	O	O	N	G ⟶ liq. xanthochrom. D ⟶ O	N
N		tendue	O	+	papilles rétrécies à bord flou qqs Hémor. à droite	bilatérale liq. hémor. hypertendu Alb. = 8,1 %.	N
N	léger	largement ouverte tendue	O	O	gros oedème papillaire grosse flaque de sang à droite	bilatérale liq. xanthochrom.	clair pas de germes Alb. = 0,20
N	N	battante	O	O	papilles un peu hyperhémiées.	D ⟶ liq. hémor. G ⟶ O	hémorragique ne coagulant pas

NOM	AGE	SEXE	DUREE AVANT ADMISSION HOPITAL	ANTECEDENTS NEONATAUX	ANTECEDENTS POST-NATAUX	CONVULSIONS GENERAL. ou LOCAL.	TROUBLES du TONUS	REFLEXES
15	8 m.	M	8 jours	prématuré 8 mois	à 3m.½ oto-mastoïdite anémie hypochrome chute de poids	0	0	N
16	8 m.	F	le jour même	N	battu. volumineux hémat. de la face	0	0	N
17	8 m.	F		Mère : primo-infect. + pleurésie au cours gros sesse. Père : tuberculeux. accouch. N	hypotrophie ++ Rachitisme nombreuses echymoses Tête un peu ↗ de vol.	0	hypo.	N
18	6 m.	F	3 jours	N	-chute sur le crâne il y a 2 mois - vomissements	G. +	0	N
19	4 m.	F	4 jours	N	N	Bras droit pied droit coma	0	N
20	7 m.	M		N	bon	0	0	N
21	3 ans	F	48 heures	N	traumatisme énorme hématome pariétal G.	0	0	N
22	7 m.	M	15 jours	N	Méningite cérébro-spinale Rachitisme	0	0	N
23	6 m.	M	1 mois	N	↗ du vol. du crâne	+	Raideur du Rachis	N
24	8 m.	M	15 jours	accouchement laborieux	Hypothrombinémie	Général. Dr. ++	Hyper des memb. Inf.	un peu vif.

ALYSIE	RETARD PSYCHO-MOTEUR	TENSION de la FONTANELLE	CIRCUL. COLLAT.	DISJONCTION des SUTURES PALPABLES	F. d. O.	PONCTION SOUS-DURALE	PONCTION LOMBAIRE
	N	non tendue	0	0	N	G. ⟶ liq. rose D. ⟶ sang pur	clair leucocytes= 1 hématies= 30 Alb.= 0,30 cgr
	N	N	0	0	nombreux placards Hémorragies Bilatérales	Bilatérale liquide hémorragique	N
	N	N	+	distension	hémorragies bilatérales veines un peu dilatées.	Bilatérale liquide jaune	N
ation ele roite	N	tendue battante	0	distension	très nombreuses hémorragies papilles un peu estompées	bilatérale liquide hémorragique	N
	0	tendue	0	0	N	Bilatérale liquide xanthochrom.	trouble
	0	N	0	0	N	droite ⟶ liq. Hémor. légèr. xanthochr.	pneumocoque
	0	N	0	0	oedème papil. hémorragies en flammèche	Gauche ⟶ liq. hématique	N
	0	N	0	0	N	Dr. ⟶ liq. hémorragique G. ⟶ liq. sanglant	leucocytes = 2 Alb. = 0,25
	léger	ouverte tendue	0	0	hémorragies	Bilatérale ⟶ liq. xanthochr.	hypertendu hémorragique
	0	N	0	0	papilles légèrement hyperhémiées	G. ⟶ liq. xanthochr.	Sang Alb. = 0,30

NOM	AGE	SEXE	DUREE AVANT ADMISSION HOPITAL	ANTECEDENTS NEONATAUX	ANTECEDENTS POST-NATAUX	CONVULSIONS GENERAL. ou LOCAL.	TROUBLES du TONUS	REFLEXES
25	19 m.	F		N	↗ du vol; du crâne fixité du regard	+	0	rotuliens faibles pas de S. Babinski
26	18 m.	M	2 mois	N	chutes. ↗ du vol. du crâne . Gastro-entérite	+ +	0	Pas de S. de Babinski
27	8 m.	M	3 mois	N	Traité pour syphilis ↗ du vol. du crâne	0	N	N
28	23 m.	M	2 mois	N	trauma crânien coup de pied de vache il y a 3 mois suivi de coma	coma	→ Dr.	aboli d'abord Babinski au début + vif au memb. Sup. drt. maintenant.
29	1 an	F	2 mois	N	Bronchopneumonie ↗ du vol. du crâne	0	0	0
30	10 m.	M		N	Vomissements ↗ du vol. du crâne	+	hypotonie	très vifs
31	6 m.	M	le jour même	N	Trauma - fracture	géné. +++ + coma	raide	N
32	2 a.½	M	15 jours	N	N	0	hypo. des 4 membres	aboli aux membres Inf.
33	8 m.	M		N	N	+	↗ en flexion et pronation des M.S.	N
34	8 M.	M	1 mois	N	Méningite à pneumocoque ↗ du vol. du crâne	0	N hypotonie du rachis	vifs
35	10 m.	M	6 sem.	N	troubles digestifs	G	hypert.	N

PARALYSIE	RETARD PSYCHO-MOTEUR	TENSION de la FONTANELLE	CIRCUL. COLLAT.	DISJONCTION des SUTURES PALPABLES	F. d. O.	PONCTION SOUS-DURALE	PONCTION LOMBAIRE
Dr.	certain retard	tendue large battante	+	distension	papilles pâles un peu atrophiques	Bilatérale ⟶ liq. rouge	nombreuses hématies
O	très agité	presque fermée	N	O	oedème papill. avec Hémorragie Gauche	N'a pas eu de PONCTION	
O	ne parle pas +++	tendue	N	O	bords épais petites hémor.	bilatérale ⟶ liq. xanthochr.	lymphocytes = 2 Alb.= 0,18
paresse faciale Dr.	N	N	O	O	stase papillaire. grosses hémorragies papillaires bilatérales	droite Sang	N
O	N	N	O	O	N	Bilatérale ⟶ liquide rose	N
u memb. auche	léger	tendue bombée	O	O	oëdème papil. bil. hémor. rétin. et périrétin.	G. ⟶ rien Dr. ⟶ sang coagulé	O
O	N	tendue	O	O	abondantes hémorragies	Bilatérale ⟶ Sang	Rosé hypertendu
O	N	N	O	+ sur Radio	Stase papil. + Hémorragies	Bilatérale ⟶ liq. hématique	O
O	+	N	O	O		G. ⟶ liq. xanthochr. D. ⟶ liq. hémorragique	Clair hypertendu
O	N	bombée	O	O	N	Bilatérale ⟶ liq. xanthochr.	Louche pus pneumocoque
faciale G.	N	non fermée	O	distension	D. papille pâle hémorragique G. papille pâle oedèmateuse	Bilatérale ⟶ liq. hématié	15 cels. Alb.= 0,20

NOM	AGE	SEXE	DUREE AVANT ADMISSION HOPITAL	ANTECEDENTS NEONATAUX	ANTECEDENTS POST-NATAUX	CONVULSIONS GENRAL. ou LOCAL.	TROUBLES du TONUS	REFLEXES
36	9 m.	F	2 mois	N	otite, Fracture des 2 os avant-bras	+	hypertonie	↗ Rotuliens Achilléens
37	9 m.	M	10 jours	N	Intolérances gastriques	Jambe droite	↗ au pied droit	N
38	8 m.	F	1 mois	N	syndrômes infectieux	général. clonique	0	N
39	4 m.	M	2 à 3 jours	Forceps	Rachitisme hypotrophie	Memb. Sup.	hypo→tête hyper→M.I.	N
40	5 m.	F	4 jours	N	Hypertension artérielle ↗ du vol du crâne	+	légère hypotonie Gauche	N
41	6 m.	M	10 jours	N	Hypotrophie	G.	0	0
42	7 m.	M	3 jours	Grossesse hémorragique Accouchement à 7 mois	du vol. du crâne regard en soleil couchant	bras	Hyper.	vifs S. de Babinski
43	1 an	F	3 jours	7 mois p.: 2,020 cyanose + réanimation	méningite à pneumocoque Fract. Ant. à la méning. vraisembl^{t}. devant reprise de T° raideur, dyspnée après méning. on fait une ponction S.D.	0	Hyper. surtout Memb. Inf. D^{t}.	un peu vif S. de Babinski à G. surtout variable à droite
44	8m.½	F	2 jours	N	Trauma ↗ du vol. du crâne	B. J.: bras droit coma	0	N
45	8 m.	M		N	Vomissements Syndrome méningé coma ↗ du vol. du crâne	G.	Hypert.	exagérés poly S. de Babinski ↗ Bilat.

ALYSIE	RETARD PSYCHO-MOTEUR	TENSION de la FONTANELLE	CIRCUL. COLLAT.	DISJONCTION des SUTURES PALPABLES	F. d; O.	PONCTION SOUS-DURALE	PONCTION LOMBAIRE
O	+	tendue	O	O	papilles N.	G. ⟶ sang D. ⟶ + sang	Alb. = 0,18 Glucose=0,58 1,8 cells. cyto. lympho.
O	N	N	O	O	plaques d'hémorragies bilatérales	Bilatérale ⟶ liq. hémorragique	N
plégie uche	léger	+	O	O	N	Bilatérale ⟶ liq. xanthochr.	N
O	N	tendue bombée	O	pas évident	N	Bilatérale ⟶ liq. xanthochr.	N
O	N	très tendue bombée	O	+	N	Dr. ⟶ forte résistance G. ⟶ xanthochr.	N
O	N	tendue	O	léger	G. hémorragies rétiniennes papilles N.	Bilatérale ⟶ liq. rouge	N
O	N	béante non tendue	O	O	N	Bilatérale ⟶ liq. xanthochr.	
O	léger	Plane non bombante pas ↗ de vol.	+	O	N	G. ⟶ citrin pneumocoque D. ⟶ xanthochr. coque épaisse	trouble pneumocoque
O	N	N	O	↗	hémor. Bilat.	Bilat. ⟶ liq. sanglant.	clair
O	léger	N	O	O	hémor. profuses du champ rétinien droit	D. ⟶ liq. clair G. ⟶ liq. xanthochr.	64 cells. lympho Alb. = 0,36

NOM	AGE	SEXE	DUREE AVANT ADMISSION HOPITAL	ANTECEDENTS NEONATAUX	ANTECEDENTS POST-NATAUX	CONVULSIONS GENERAL. ou LOCAL.	TROUBLES du TONUS	REFLEXES
46	4 m.	F	1 mois	accouchement par le siège	fracture du bras droit à 2m.½ ecchymoses bras enflé fract. humérus-radius gauche cubitus - radius droit	0	N	rotuliens vifs
47	3 sem.	M	8 jours	N	méningite colli-bacillaire néo-natale.	0	N	N
48	3 ans 3 m.	M	1 mois	N	N	0	Hypot. légère inclinaison de la tête à G.	faibles mais symétriques
49	6 m.	M	2 jours	long forceps céphal.-hématome	augmentation du vol. du crâne	0	N	rotuliens vifs
50	15 ans	M	10 H.	accouchement normal	angine T° à 38°5 et dysphagie crise tonique dans l'enfance à 1 an	tonique + perte de connaissance	N	N

PARALYSIES	RETARD PSYCHO-MOTEUR	TENSION de la FONTANELLE	CIRCUL. COLLAT.	DISJONCTION des SUTURES PALPABLES	F. d. O.	PONCTION SOUS-DURALE	PONCTION LOMBAIRE
O	+	+	+	+	Drt. : hémorra- Gauche : N.	D. liq. hémor. G. liq. xantho.	liq. légère-ment trouble 85 hématies
O	N	+	O	+	N	G. liq. xan-thochr.	N

HYDROMES SOUS-DURAUX

rotuliens O	N	ouverte	O	N	oedème papillaire bilatéral	O	N
O	N	largement ouverte	O	N	N	D. liq. clair	N
faciale gauche légère jambe gauche	N	O	O	N	N	O	N

RADIO	ETAT des SUTURES	ETAT de la FONTANELLE	EPAISSEUR (2 tables)	SILLON	EMPREINTE DIGITIF.	TRACE de FRACT.	EXT.ANT. de la FOSSE TEMPOR.	TOIT de l'ORBITE
1	Elargies seul^{t}	Largement ouverte	N	Radio mauvaise			Flou de la ligne très légèr^{t} refoulée en Av^{t} Profil agrandie	Surélevé
2	Très dilatées	Largement ouverte	N	Pas	0	0	Délavée droite	Surélevé
3	N	N	N	N	0	0	Un peu floue	N
4	N	Un peu ouverte	N	Radio mauvaise	0	0	Cliché non de face peu ≠ de N	N
5	N	N	N	0	0	0	N	N
6	Un peu dilatées	Ouverte non tendue	N	N	Ebauchées	0	Ligne convexe refoulée en dehors	Un peu surélevé
7	Elargies	Ouverte	N	N	0	0	Convexe en dehors un peu floue	N
8	Modérém^{t} dilatées	N	N	N	0	0	N	Oblique
9	N	N	N	Absente	0	0	Convexe en dehors floue délavé	Un peu surélevé
10	Un peu dilatées	Largem^{t} ouverte bombante	N	N	0	0	Convexe en dehors floue délavé	Un peu surélevé
11	Un peu dilatées	Largem^{t} ouverte		Qs Vx diploïques frontaux banaux	0	Pariétal gauche	Très Convexe en dehors	surélevé
12	Dilatées	Tendue Ouverte Lambdoïde Astérique		N	0	0	Vertical un peu surélevé	N

EXAMENS RADIOLOGIQUES

ANGLE FRONTAL	↗ de BOSSE FRONTALE	PETITES AILES	ANGLE BASAL	SELLE TURCIQUE	OS VOR-MIENS	FENTE SPHEN. (bord inf.)	DIAM. TRANSV.	DIAM. ANT-POST-
140°	↗	Très surélevées	140°	en ω	Géant	peu visible	17,5	18,2
128°	↗ saillie	surélevées	108°	N	N	N	15	16,4
127°	N	Un peu surélevées	108°	N	N	N	16,5	17
125°	N	Un peu surélevées	110°	N	N	N	14,2	15,6
125°	légère ↗	N	120°	Léger flou du bord Post.	N	Illisible	13	16
130°	N	N	105°	N	N	N	12,5	14
120°	N	N	105°	Flou des contours dans région post^{r} disjonct. cortic. et fond de la selle	N	N	17,5	18,5
120°	N	N	120°	N	N	N	15,7	16,2
132°	Saillie des bosses pariéto-Fr.	Un peu surélevées	123°	N	N	N	14,2	15,4
133°	N	Un peu surélevées	125°	N	N	N	13,5	16,2
130°	Saillie des bosses Fronto-Par.	surélevées	115°	Légèrem^{t} allongée dans sens ant-Post-	N	Bien nette	16	19,5
127°	N	N	115°	N	Post^{r}	N	15,3	15,6

RADIO	ETAT des SUTURES	ETAT de la FONTANELLE	EPAISSEUR (2 tables)	SILLON	EMPREINTE DIGITIF.	TRACE de FRACT.	EXT.ANT. de la FOSSE TEMPOR.	TOIT de l'ORBITRE
13	Très dilatées	Largem^{t} ouverte	N	N	0	0	Refoulée en dehors	N
14	N	N	N	N	0	0	N	N
15	N	Un peu large non tendue	N	N	0	0	Un peu refoulée en dehors surt^{t} à gche.	Surélevé
16	N	N	N	N	ébauchées	Frontal médian pas de suture métopiq.	Refoulée en dehors	N
17	Dilatées ++	Largement ouverte	N	N	0	0	N	N
18	Dilatées	Ouverte non saillante		N	0	0	N	Un peu surélevé
19	N	N		N	0	0	N	N
20	Un peu dilatées	N		N	0	0	Convexe en dehors un peu délavé	N
21	Très dilatées	Absente	N	N	0	0	N	N
22	N	N	N	N	0	0	N	N
23	Un peu distendues	Tendue	N	N	0	0	N	N
24	Un peu dilatées	N	N	Qqs. sillons vasculaires frontaux	0	0	N	N
25	dilatées	Largement ouverte	N	N	0	0	N	N
26	Distendues	Distendue Bombée	N	Qqs.Vx. diploïques	0	médian en Dh. sutures	Convexe	N
27	Dilatées	Largement ouverte	N	N	0	0	Impossible à juger	N

ANGLE FRONTAL	↗ de BOSSE FRONTALE	PETITES AILES	ANGLE BASAL	SELLE TURCIQUE	OS VOR-MIENS	FENTE SPHEN. (bord inf.)	DIAM. TRANSV.	DIAM. ANT-POST-
132°	N	N	112°	N	Post^{r}+	N	14,6	16,6
132°	Volumineuse bosse front.	N	112°	N	N	N	15	15,5
135°	N	N	135°	N	Post^{r} Nombreux	N	14,4	16,6
140°	N	N	112°	N	N	N	14,5	15,2
112°	N	N	111°	N	N	N	13,5	15,2
130°	N	N	123°	N	Qqs Post^{r}	N	12,7	14,3
125°	N	N	120°	N	N	N	13,6	15,9
130°	N	N	110°	N	N	N	13,4	17
120°	N	N	115°	N	Post^{r}	N	15,6	18,8
130°	N	N	118°	N	N	N	14,8	16,2
128°	Pariéto-Temporal Bombé	N	122°	N	N	N	15,7	17,4
122°	N	N	117°	N	N	N	13,9	17
On ne peut les tracer	N	N	On ne peut les tracer	N	N	N	14,6	17,4
118°	N	N	105°	N	N	N	15,8	17,4
138°	N	N	130°	N	N	N	14,8	16,2

RADIO	ETAT des SUTURES	ETAT de la FONTANELLE	EPAISSEUR (2 tables)	SILLON	EMPREINTE DIGITIF.	TRACE de FRACT.	EXT. ANT. de la FOSSE TEMPOR.	TOIT de l'ORBITRE
28	Distendues	N	N	N	0	0	Un peu floue	N
29	N	Ouverte	N	Qqs Vaisseaux Diploïques	0	0	Convexe en dehors delavée	Surélev
30	N	N	N	N	0	0	Convexe	Surélev
31	Dilatées	Ouverte non saillante	N	N	Ebauche	Pariétal Post^r Drt.	Floue et Convexe	Un peu surélev
32	Distendues	Fermée	N	Très discret dans région frontale	0	0	Floue et Convexe	N
33	N	N	N	N	0	0	Convexe en dehors	Surélev
34	Un peu larges	Un peu large	N	N	0	0	Floue à peine visible	Un peu surélev
35	Très distendues	Largement ouverte	N	N	Ebauché Post^r	0	Convexe en dehors	N
36	dilatées	N	N	N	0	0	N	N
37	N	Plutôt petite	N	N	Ebauche Post^r	0	N	N
38	N	N	N	N	0	0	N	N
39	dilatées	Ouverte non bombante Lambdoïde Astérique	N	N	0	0	Convexe en dehors délavée	Un peu surélevé
40	Larges	Bombée Large	N	N	0	0	N	N
41	N	Ouverte	N	N	0	0	Convexe en dehors	N
42	N	N	N	N	0	0	Droite rectiligne	N
43	N	Un peu ouverte	N	N	0	Pariétal Drt.	Convexe en dehors	N

ANGLE FRONTAL	↗ de BOSSE FRONTALE	PETITES AILES	ANGLE BASAL	SELLE TURCIQUE	OS VOR-MIENS	FENTE SPHEN. (bord inf.)	DIAM. TRANSV.	DIAM. ANT-POST-
128°	N	N	108°	N	N	N	17,7	20
140°	Pariéto-frontal ++	Surélevées	119°	N	N	N	15,2	16,7
138°	N	Surélevées	124°	N	N	N	13,6	16,1
130°	N	N	117°	Ostéopo-rotique Partie Postr	N	N	13,1	14,9
122°	↗ Bosses pariéto-frontal	N	121°	N	N	N	17,5	19,2
135°	Fronto-pariétal ++	N	110°	N	Très nombreux Postr	N	14,2	16,5
125°	N	N	117°	N	N	N	15,6	16,4
130°	N	Surélevées	131°	N	N	N	12,5	16,7
130°	N	N	123°	N	N	N	13,5	16,5
125°	N	N	120°	N	N	N	13,7	15,5
132°	N	Un peu surélevées des 2 côtés	120°	N	N	N	14,2	16,4
122°	N	N	105°	N	N	N	14	17,2
130°	N	N	118°	N	N	N	14,7	16,3
115°	N	N	122°	N	N	N	14	16,5
105°	Fronto-pariétal ++	Un peu surélevées	125°	N	N	N	14,6	14,7
120°	N	N	130°	N	N	N	15,8	17,6

RADIO	ETAT des SUTURES	ETAT de la FONTANELLE	EPAISSEUR (2 tables)	SILLON	EMPREINTE DIGITIF.	TRACE de FRACT.	EXT.ANT. de la FOSSE TEMPOR.	TOIT de l'ORBITRE
44	Un peu dilatées	N	N	N	0	0	N	N
45	Très dilatées	Largement ouverte	N	N	0	0	N	Un peu surélevé
46	N	N	N	0	0	0	Convexe en dehors floue refoulée légèrement	Un peu surélevé
47	Distendues à gauche	N	N	0	0	[illegible]	N	Un peu surélevé
48	Très distendues	Largement ouverte	N	Veineux très marqués larges granulat. Pacchioni	Ebauche non patholog.	0	Convexe à gche agrandissem. fosse tempor. gauche	0
49	Très dilatées	Lambdoïde Ouverte Astérique	N	0	0	Pariétal Drte céphalhématome drt	Refoulée, dilatée à drte	Surélevé à droite
50	dilatées des 2 côtés	Astérique Lambdoïde très ouverte	N	0	0	0	Non lisible	Un peu surélevé

GLE NTAL	↗ de BOSSE FRONTALE	PETITES AILES	ANGLE BASAL	SELLE TURCIQUE	OS VOR-MIENS	FENTE SPHEN. (bord inf.)	DIAM. TRANSV.	DIAM. ANT-POST.
0°	Saillie pariéto-frontale	N	Pas mesurable	N	N	N	14	16
0°	N	N	115°	N	Qqs post^{r}	N	15	18
5°	N	N	115°	Un peu agrandie dans sens antéro-post^{r}	0	N	15,2	19
5°	N	N	115°	N	Qqs post^{r}	N	11	14,7

HYDROMES SOUS-DURAUX

0°	N	gauche surélevée	113°	N	0	N	17,4	21,2
0°	distension de l'hémicrâne droit	surélevées à droite	110°	N	Nombreux Post^{r}	Contour effacé à droite	14,2	16,3
	N	N		N	Qqs Post^{r}	N		

P N E U M O G R A P H I E

P N E U M O G R A P H I E S		2	3	5	6	7	8	9	13
UNI ou BILATERALITE de l'EPANCHEMENT		BILAT.	Drte	BILAT.	Gche	BILAT.	Drte	BILAT.	BILAT.
ETENDUE du DECOLLEMENT	Voûte	+	+						
	Voûte et base			voûte pariéto-occi-pitale	+	+	+	+	+
	libéré totalement		+	+	+	drt. +++	+	+	+
	Logette	+				Gche cloi-sonné			
Signe de DYKE		0	0	0	0	0	0	0	0
Divers								commu-ni-cant	

PNEUMOGRAPHIES		15	18	19	22	24	25	30	32
UNI ou BILATERALITE de l'EPANCHEMENT		BILAT.	BILAT.	Drte	BILAT.	Gche	BILAT.	BILAT.	BILAT
ETENDUE du DECOLLEMENT	Voûte				surtout antérieur				
	Voûte et base	+	+	+	circule moins bien dans région occipitale	+	+	+	+
	libéré totalement	+	+	+		+	+	+	+
	logette								
Signe de DYKE		0	0	0	0	0	0	0	0
Divers					adhérences au niveau des granulations de Pocchioni			adhérences au niveau des granulations de Pocchioni	

NEUMOGRAPHIES		33	34	35	37	38	40	41	42
NI ou BILATERALITE de l'EPANCHEMENT		BILAT.	Gche	BILAT.	BILAT.	BILAT.	BILAT.	Gche	UNILAT.
ETENDUE du DECOLLEMENT	Voûte		+						
	Voûte et base	+		+	+	+	+	+	
	libéré totalement	+	+	+	+	+	+	+	+
	logette								cloisonné
Signe de DYKE		0	0	0	0	0	0		0
Divers									

PNEUMOGRAPHIES		43	45	47	49
UNI ou BILATERALITE de l'EPANCHEMENT		BILAT.	UNILAT.	UNILAT. Gche	HYDROME : UNILAT. Drt
ETENDUE du DECOLLEMENT	Voûte		enkys-té		
	Voûte et base	+		+	+
	libéré totalement	+		+	+
	Logette		+		
Signe de DYKE		0	+	0	0
Divers					

ENCEPHALO-GRAPHIE	DEPLACEMENT du SYSTEME VENTRICULAIRE SUPRA TENTORIEL	V. L.		V. 3		V. 4 et ACQUEDUC
		TAILLE	FORME	DILATATION	FORME	
3	0	dilatés	N	0	N	non injecté
14	0	V. droit un peu petit	N	0	N	N
23	0	dilatés	N	dilaté	N	N
24	0	N	N	N	N	non injecté
26	0	N	N	N	N	N
27	0	N	N	N	N	non injecté
28	discret → Gche	dilatés	N	dilaté	N	non injecté
40	?	Pas d' injection			Pas d' injection	

E N C E P H A L O G R A P H I E

CORTICALITE		ASPECT des SILLONS			
PRESENCE d'AIR S.D.	UNI ou BILATERAL.	DILATES	NORMAUX	DISTANCE de la TABLE INTERNE	ASPECT des CITERNES
O	O	non	injectés		non injectées
+	Bilat.		N	++	N
non injecté			N	++	N
+	Gauche	non	injectés		N
+	Bilat.	On ne peut pas en juger			N
air à corticalite droite impossible à situer (S.D. probablement)		On ne peut pas en juger			non injectées
A droite ⟶ Voûte et base totalement libérées		non injectés			non injectées
		Sillon large et à distance de la voûte dans toutes les positions.			non injectées

ENCEPHALO-GRAPHIE	DEPLACEMENT du SYSTEME VENTRICULAIRE SUPRA TENTORIEL	V. L.		V. 3		V. 4 et ACQUEDUC
		TAILLE	FORME	DILATATION	FORME	
HYDROMES SOUS-DURAUX						
48	vers la droite ++ avec engage-ment sous la faux	N	N	N	N	non injecté
49	vers la Gche ++	G. dilaté	droit un peu aplati	+	N	N
50	vers la gauche		droit un peu aplati au niveau de corne front.	N	N	N

VENTRICULO-GRAPHIE

11	0	modéré-ment di-laté des 2 côtés	N	un peu dilaté	N	non injecté

ENCEPHALOGRAPHIE

(Hydromes sous-duraux)

CORTICALITE		ASPECT des SILLONS			
PRESENCE d'AIR S.D.	UNI ou BILATERAL.	DILATES	NORMAUX	DISTANCE de la TABLE INTERNE	ASPECT des CITERNES
+	Gauche		N	+	non injectées
0		non injectés			N
0		Sur le cliché du logetron, On voit sillons de l'hémisphère droit distants de la voûte - non dilatés Sans niveau hydro-aérique.			on devine la citerne sylvienne dans sa partie externe refoulée en dedans

VENTRICULOGRAPHIE

(Hématome sous-dural)

bre portant écolle-ent.	Bilatéral.	Impossible à juger		ininterprétable

E V O L U T I O N

	INTERVENTIONS CHIRURGICALES			EVOLUTION POST-OPERATOIRE		
	VOLET	TROUS de TREPAN	CONSTATATIONS	GUERISON	SANS SEQUELLES	D.C.D.
1	G.		Liquide fortement xanthochromique 2 memb. épaisses	Marche tout seul Ne monte pas les escaliers grosse déformation des volets, grosse disjonction des sutures		
4	G.		Hématome S.D. infecté 2 memb.			+
5		Bilat.	Epanchement citrin Pas de Memb.		Pas de séquelles de l'Hém. S.D. mais séquelles d'encéphalopathie	
6	Bilat.		Liquide xanthochrom. + q.q.s. caillots 2 memb. ext. 1 memb. int.	Bonne		
7	Bilat.		Liq. xanthochrom. memb. ext. et int.	Bon comportement strictement N.		
8	Bilat.		G → Liq.Jaune + memb.gélatin. D → Liq.xanthochrom. memb.inexistante		Ostéîte du volet	
9	Dr.		Liq.xanthochrom. 2 memb.	Bonne	+	
	Dr.		Liq.xanthochrom. Membr.ext. et Int.	Assez bonne A fait des crises toniques Bon développement psycho-moteur.		
	Dr	G.	G → Liq.Jaune 2 membres. D → xanthochrom. 2 membres	Développement N.	Grosse tête asymétrique	

	INTERVENTIONS CHIRURGICALES			EVOLUTION POST-OPERATOIRE		
	VOLET	TROUS de TREPAN	CONSTATATIONS	GUERISON	SANS SEQUELLES	D.C.D.
12	Dr.	Bilat.	→ Liq.xanthochrom. 2 memb. Grosse poche contenant liq.jaune 2 memb.	Etat généralement satisfaisant		
14	Bilat.		D → liq.orangé 2 memb. G → Liq.xanthochrom. memb.int. grosse memb.ext.	Retard psycho-moteur a refait une convulsion Assez bon état par la suite		
15	Dr.		Liq. Jaune memb. ext.			+
16	Dr.		Liq. xanthochrom. memb.ext.avasculaire memb.int.très fine	Léger retard psycho-moteur		
17	Dr.		Liq. Jaune 2 memb.	Très bonne		
18	Incision de la Fontanelle à Dr.& à G.		Liq.xanthochrom.	Evolution très satisfaisante		
19				Bonne		
21		Para-médian	G → Liq.hématique 2 memb. D → Hémat.ancien 2 memb.	Très bonne évolution		
23	G.		Liq.jaune sous pression 2 memb.	Bonne		
24	G → Réintervention G →		Liq. xanthochrom. 2 memb. Liq. xanthochrom. memb.ext.épaisse memb.int.mince	Assez bon état	Persistance d'une légère hypertonie	
25	Bilat.		D → abondant liq. clair 2 memb. G → Pas de liquide 2 memb.épaisses	A fait des convulsions, 3 semaines après l'opération sa cicatrice a suppuré Amélioration de l'atrophie optique		

	INTERVENTIONS CHIRURGICALES			EVOLUTION POST-OPERATOIRE		
	VOLET	TROUS de TREPAN	CONSTATATIONS	GUERISON	SANS SEQUELLES	D.C.D.
27	Dr.		Liq. xanthochrom. 2 memb.	Ne parle pas Retard psycho-moteur		
28	Dr.		Hématome 2 memb.	Bon état général retard psycho-moteur mais surtout moteur		
29	Dr.		Liq. clair 2 membranes	Bonne		
30	Dr.		Liq.xanthochrom. memb. ext. memb.Int.presque invisible	Très bonne		
31	Bilat.		Liq.xanthochrom. 2 memb.	Retard psycho-moteur ne tient pas debout à 18 mois Hémorragie du vitré	Pratiquement aveugle	
32	Dr.		Gros épanchement sous la peau- Liquide hématique Membr.ext.épaisse Membr.int.fine	Bonne		
33	Incision de la fontanelle D. et G.		Liq. chocolat			
34	Dr.		Liq.xanthochrom. Memb.ext. et Int. épaisses	Bonne suite		
35	Dr.		Liq. Jaune 2 memb. Dure-mère très tendue		Légère paresie faciale gauche à la sortie	
36	Bilat.		D → liq.jaune Memb.ext.mince G → Liq.jaune Memb.ext.épaisse gélatineuse	Bonne		

	INTERVENTIONS CHIRURGICALES			EVOLUTION POST-OPERATOIRE		
	VOLET	TROUS de TREPAN	CONSTATATIONS	GUERISON	SANS SEQUELLES	D.C.D.
37	G → Liq. xanthochrom. memb. ext. mince Plus tard Bilat. → Liq. xanthochrom. 2 memb. fines			Bonne		
38	Dr.		Liq. xanthochrom. 2 memb. fines			
39	Bilat.		D → liq. xanthochrom. 2 memb. G → liq. xanthochrom. pas de memb.	Bonne	Surdité aux sons graves	
40	Dr.		Xanthochromique Pas de Memb.	Bonne		
41	Dr.		Liq. xanthochrom. 2 memb.		Retard physique mais pas psycho-moteur.	
43		Bilat.	D → liq. xanthochrom. coque épaisse G → Liq. xanthochrom. 2 memb.	Réflexes vifs symétriques	Persistance d'une légère hypertonie Pas de signe de Babinski	
44	Dr.		Liq. xanthochrom. + caillots 2 memb. Ablation en masse	3 ans ½ après : atrophie optique, retard psycho-moteur, hypertonie, Nouvelle intervention : volets bilatéraux ++ : ablation d'une carapace calcifiée sous la dure-mère		

HYDROMES SOUS-DURAUX

48	Gauche		Liq. xanthochrom. 2 memb. fines			
50	Dr.		Liq. très clair			

EXAMENS RADIOLOGIQUES

au COURS de l'EVOLUTION

RADIOLOGIES AU COURS de L'EVOLUTION	1	2	8	11	19	21
ASPECT NORMAL		+				
ALCIFICATION			0	0	0	0
SIGNES ATROPHIE			+ droite (signes osseux)	0	0	0
PAISSISSEMENT de la TABLE INTERNE			+		0	0
D I V E R S	grosse déformation des volets grosse disjonction des sutures	fermeture des fontanelles	vastes lacunes ostéitiques pariéto-frontales droites	vaste lacune pariéto-frontale droite de la taille pièce de 5 Frs agrandissement correspondant au trou du répan		vaste brèche correspondant à l'ancien volet.

RADIOLOGIES AU COURS de l'EVOLUTION	22	28	31	34	39	44
ASPECT NORMAL	+	+				
CALCIFICATION	0	0		0	0	hématome calcifié bilatéral
SIGNES d'ATROPHIE	0	0		0	0	
EPAISSISSEMENT de la TABLE INTERNE	0	0	Voûte épaisse Table interne lisse	un peu sur la voûte	0	épaississement important de la voûte Table interne lisse
DIVERS			boîte cranienne petite agrandissement important des trous de Trépan dont les bords sont délavés et flous.	agrandissement de la brèche ayant servi au III d'où plaque de vitallium région frontale latérale Drte.	vaste brèche fronto-pariétale bilat. s'agrandissant nécessitant une plaque de vitallium à gauche.	microcéphalie

B I B L I O G R A P H I E

NDERSON (F.M.)
Subdural Hematoma, a complication of operation for hydrocephalus
Pediatrics, vol. 10, n° 1, 1952.

RNOLD (G.G.)
La nature des effusions sous-durales post-méningitiques.
The Journ. of ped. 1952, n° 6.

RTHUR R. - ELVIDGE & J.J. JACKSON.
Subdural Hematoma and effusions in infants.
Amer. Journ. of dis. of children . Nov. 1949 - vol. 78, n° 5.

STLEY (R.)
Multiplemetaphyscal fractures in small children.
The British Journ. of Rad. 1953, vol. 26, n° 311.

NTENAINEN (E.K.)
Acute subdural Hematoma of the Newborn .
Annales Pediatriae Fenniae Helsinki 1956, II, n° 2, pp. 111-117.

EBIN (José et Currier, Robert d.)
Cause of death in ruptured intra-cranial aneurysims.
A.M.A. archives of internal medecine Chicago 1957, 99, n° 5, May, pp. 771-790, illus.tabl.

ENDA
Subdural Hematoma. Medecine 1945, 24, 71.

ERGMANN (P.) NATHANSON (M. & F.)
Results of exploration in patients with clinical diagnosis of subdural Hematoms.
The Journ. of the American Medical Association, vol. 149, n° 17, 23 August 52, pp. 1529-1532.

ERNHEIM-ETIENNE (R.) CARON (R.)
Hematome sous-dural chez un nourrisson de 5 mois. Radiothérapie - Guérison.
Pédiatrie, 40ème année, n° 4, 1951, pp. 569-576.

ERNHEIM-FRANÇOIS-CHARRAT,
Hématomes sous-duraux consécutifs aux méningites suppurées.
Pédiatrie, 1952, Tome VII, n° 2, pp. 153-157.

BOCQUET (L.)
L'hématome sous-dural du nourrisson,
Médecine infantile , Paris 1957, Vol. 64, n° 8, Octobre , pp. 37-40, Radiè.

BUSHE (K.A.)
Die Subdurralen Blutungen und Ergüsse in Saügling salter.
Deutsche Medizinische Wochenschrift Stuttgart 1956, 81, n° 6, 10 Februar, pp.192-196.

BORC-OLIVIER (D.)
Hématomes sous-duraux du nourrisson.
Paris dactylo-Sorbonne 1955, n° 561.

BROWDER (j.) RABINER (A.M.)
Regional Swelling of the brain in subdural Hematoma.
Annals of Surgery 1951, vol. 134, n° 3, pp. 369-375.

CAFFEY
American Journ. Of Roetng 1945, vol. 54, p. 1.

CAFFEY
American Journ. of Roetng 1946, vol. 56, p. 63

CAFFEY
Pediatrics X rays Diagnosis, 1950, 2ème édition.

CALDERA (R.)
Hemétome sous-dural chronique du nourrisson.
France Médicale Paris 1955, 15ème année, n° 2 Février , pp. 45-52.

CROSBY (R.M.) M/D. et JONH M. DENNIS M.D.
Subdural collections of fluid in infants and children. Visualisation of the capsule with Thorium Dioxide.
The American Journ. of Roentgenelogy. Sept. 56, n° 3.

D'AMATO
L'encéphaligraphie gazeuse chez l'enfant. Technique et résultats.
Thèse 1956.

DEL CARRIZ (M.J.) OTHERS.
Subdural Hematoma in infant.
Arch. Argent. Pediat. Octobre 1952 - 38, 253, 268.

CASTANIER (J.) CADRE (M.)
Un cas d'hématome sous-dural du nouveau-né.
Arch. Fr. de Péd. 1950, n° 2, T. VII, p. 222.

CHABRUN (J.)
Les hémorragies cérébrales et méningées du nouveau-né.
Maternité Paris 1956, 5, n° 10, Décemb. pp. 298-316.

COHEN (M.)

Traumatic periostitis and subdural Hematoma
Weekly clinical conference. Clinical proceedings of the Children's Hospital.
Washington 1956, 12, n° 11, pp. 240-246. Radio.

CORREDOR (H.)

Diagnostico y Tratamiento de los hemorragias intracraneales espontaneas.
Revista Clinica espanola Madrid, 1955, 58, n° 1, 15 di Julio, pp. 10-18, illustradio.

DA COSTA

Subdural hematoma
Arch. of Neur. and Psych. 1958, 59, p.360.

DEBRE (R.) SEMELAIGNE (G.)

La pachyméningite hémorragique du nourrisson.
La presse Médicale 17 Mars 1926.

DEBRE (R.) MOZZICONACCI (P.) Mme LEPINTRE, CONTAMIN (F.)

Hématome sousdural suppuré . Traitement par Streptomycine, puis intervention chirurgical
Guérison.
Arch. Fr. de Péd. 1948.

DEBRE (R.) MOZZICONACCI (P.) MASSE (N.) MEYER (B.)

Epanchements sous-duraux au cours de méningites suppurées.
Arch. Fr. de Péd. 1951, n° 8, T. VIII.

DELECOUR (M.) FONTAINE (G.)

Les conséquences neurologiques du traumatisme obstétrical.
La vie Médicale Paris 1955, 36ème année, n° 9, sept. pp. 931-934.

FELD (M.)

Contribution à l'étude des hématomes sous-duraux spontanés.
Revue Neur. 1947, T.79, n° 2, p.96.

FELD (M.) KODJA (K.) DEHL (L.)

Considérations sur un cas d'hydrome sous-dural bilatéral opéré.
Arch. Fr. de Péd. 1953, T.X, n° 1.

FERRIER-BOIRA (J.)

Hémorragies méningo-cérébrales, O endocraneales del reciem Nacido.
Arch. de Péd. Barcelona 1957, 8, n° 44, sept. oct. pp. 113-129, illustr. tabl.

FINE-HERSON

Acute subdural Hematoma in childhood.
British Med. Journ. 1951, n° 4733, sept. pp. 714-715.

FONSECA E., CASTRO, NIMES, DA COSTA.

Investigosao sobre a existencia de derrames subdurais em dis traficas.
Portugal médico-porto, 1956, 40, n° 10, oct. pp. 531-539.

FORD
Diseases of the Nervous System in infancy, childhood an adolescence 1946.

FRANC D. INGRAHAM & DONALD D. MATSON.
Subdural Hematoma in infancy
Advances in Pediatrics 1949, vol. 4, p. 231.

LA FRENCH
Subdural hematomas in infants. Postgrad Med. pp. 538-542. June 1952.

FREUNDLICH - BELLER - BERMAN
Subdural hematoma in infancy.
Amer. Journ. of diseases of Children. Chicago, 1956, 91, N° 6, June, pp. 608-613?.

GASS (H.H.)
Large calcified crabyopharyngioma and bilateral subdural hematoma present at birth .
Sarney of neonatal brain tumors.
Journ. of Neuro. Surgery - 13, 5, September 56.

GILLET
Contribution à l'étude radiologique de l'air sous-dural .
Diplôme de radiologie. Année 1952.

GIRARD (R.)
Hématomes sous-duraux expérimentaux .
Journées pédiatriques . Paris 1957, pp. 145-151.

GIRAUD (F.) BERNARD (R.) SANSOT (M.) VINCENT (P.)
Hématome sous-dural et rachitisme. Deux observations.
Arch. Fr. de Péd. 1950, T. VII, n° 5.

GIRAUD (F.) BERNARD (R.)
Syphilis congénitale dans la région provençale.
Pédiatrie 1953 - T. VIII, n° 1.

GLONING (K.) KLAUSBERGER (E.)
Angiographische differential diagnoser zum subduralen hematom
Wiener Klinische Wochenschrift 1956, 68 - Helft 7-17, Februer pp. 118-122.

GROS (J.) BALMES (J.)
Hygroma sous-dural du nourrisson.
Arch. Fr. de Ped. 1946, T. III, n° 3.

GUILLAUME, ŒCONOMOS (D.)
Collapsus cérébral et hématomes sous-duraux . Revue neur. 1951, T. 84, n° 2.

GUTHKELCH (A.N.)
Subdural effusions in infancy.
British med. Journ. 31 Janv. 1953, pp. 233-239.

HENNEQUET (A.)
Hématomes sous-duraux du nourrisson.
Concours médical Paris 1953-75, n° 8, 21 Févr. pp. 631-638.

HERZBERGER (E.E.) ROTEM (Y.) BRAHAM (J.)
Subdural effusions in infancy.
Harefuah. Tel Aviv, Fev. 56, pp. 57-60.

HOUDART (R.) BARBIZET (J.)
La pachyméningite ou hématome sous-dural et son traitement.
Le bull. Médical, 1948, n° 3.

INGRAHAM (F.D.) HEYL.
Subdural hematoma in infancy .
Am. Journ. of dis. of child. 1939.

INGRAHAM (F.D.) MATSON (D.D.)
Subdural hematoma in infancy, advances in pediatrics. 1949, vol. IV.

JACKSON (H.)
Chronic subdural hoematoma.
South Afr. Med. Journ. 1953, vol. 27, n° 4, pp. 83-84.

JACKSON (I.J.), MONTREAL & A. WERNER
Hématomes et épanchements sous-duraux par traumatismes obstétricaux.
Helvetica Paediatrica Acta , vol. 5, fasc. I Mars 1950, p. 59.

JACKSON (I.J.) WERNER (A.)
Hématomes et épanchtments sous-duraux par traumatisme obstétrical.
Helv. Paed. Acta , 1950, Vol. 5, fasc. 1.

JAEGER (J.) GRILL (W.)
Differential diagnosis of socoled chronic traumatic subdural hematoma. Remarkable case.
Med. monat. Schr. , 6, Dec. 52, pp. 793-796.

JAEGER (F.) GRILL (W.)
So called chronic traumatic subdural hematoma.
Med. monats schr. 4, moy. 50, pp. 353-359.

JOHNSON (A.)
Acute apidurial hematoma in infants. Brief review and report of a case.
Am. Journ. of diseases of child. Chicago, 1954, 88, n° 5, Nov. pp. 618-620.

JOSSERAND.
Un cas d'hématome sous-dural chez un enfant de dix ans.
Pédiatrie, 1949, T. VII, pp. 245-247.

KINLEY (G.) RILEY (H.D.) BECK (C.S.)
Subdural hematoma , hygroma and hydroma in infant s.
The Journ. of Ped. 1951, vol. 38, n° 6, pp. 667-686.

KLINOWSKA (W.)
Subdural hematoma in children.
Pediatria Polska. Varsovie, 1956, 31, n° 4, pp. 423-429.

LALONDE

Chronic subdural hematoma.
New Engl. Journ. of Med. 1948, 239, 493.

LAUNAY (C.) BERDET (H.) GABRIEL (P.) ALISON (M.) HOUDART (R)
Hématome sous-dural du nourrisson.
Arch. Fr. de Péd. 1949.

LAURIN (R.L.)

Calcified subdural hematomas in children
Amer. Surgeon (Baltimore) 22, 8, Aug. 56, pp. 736-745.

LANTUEJOUL, DEBRAY, HERAUX.
L'hématome dural du nouveau-né - le nourrisson.
Paris 1957, 45, n° 4, Juil. Août , pp. 159-160.

LAZORTHES (G.)
Les hémorragies intra-crâniennes.
Masson, Paris 1952.

LECHNER (H.)

Zur klinik der subduralen blutungen. Deutsche zeitschrift fuer Nervenheilkunde.
Berlin 1957, 176, n° 6, sept. pp. 637-665.

LEFRBVRE, FAURE, GILLET.
Que doit-on penser des signes encéphalographiques d'atrophie corticale ?
Erreurs d'interprétation dues au passage de l'air dans l'espace sous-dural .
Arch. Fr. de Péd. 1952, T. IX, n° 5.

LEFEVRE (A.) ANTONIO (B.) CRUZ, OSWALDO.
Hematoma subdural em recem-nascido.
Arquivos de Neuropsiquiatria Sao-Paulo, 1956, 14, n° 1, Março, pp. 61-64.

LELONG (M.) et coll.
L'hématome sous-dural chronique du nourrisson, étude de 31 observations.
Arch. Fr. de Péd. Paris, 1955, 12, n° 10, pp. 1037-1084.

LELONG (M.) ROSSIER (A.)
Pachyméningite hémorragique (hématome sous-dural) du nourrisson. Guérison après radiothérapie et vitamine K.
Arch. Fr. de Péd. 1942, 1943, p. 144, T.I, n° 3.

LELONG (M.) et ROSSIER (A.)
L'hématome sous-dural du nourrisson.
Le nourrisson 1943, p. 51.

LEPINTRE (J.) KLEIN (M.R.)
Les hématomes sous-duraux du nourrisson.
La sem. des Hop. 1949, 10 Janv. n° 13, pp. 97 à 105.

LEY

Contribution el studio de las coleciones liquidas subdurales.
Rev. Clin. Esp. 1943, 9.

LIGHTWOOD (R.)
Subdural hoematoma in infancy
Med. Treat. 1951, pp. 505-506.

LINDE
Kinderartzliche Praxis 1952, 20, n° 11.

LINDSAY
Gargoylism. Am. Journ. of Dis. of Child. 1948, vol. 76, 239.

LINK, JACOB, WEPLER, PETERS.
IIème réunion annuelle de la Société Allemande de Neuro-Chirurgie à Göttingen.
Rapports et discussions sur l'hématome sous-dural.
Zentral blatt für Neuro-Chir. 1950, 10, fasc. 5.

LOUBRY (P.)
Epanchements sous-duraux , complications des méningites suppurées du nourrisson.
Concours médical 78 (6) 11 Févr. 56, p. 605-606.

LOWREY
Subdural hematoma in infants . Diagnosis magniagement and report of six cases.
Hawaï Med. Journ. and Inter Island Nurses bull. 11, 145, 148, Jan. Feb. 1952.

Mac ELWEE, RAY
Control of acute subdural hemorrhage by infection of saline into spinal subarachnoïd space.
J. Neur. Surgery, 7, 278, 280, May 50.

MANSUY, LEVYA, BEAUJARD.
Hématome sous-dural calcifié chez un enfant .
Revue Neurol. Paris , 1953, 89, n° 6, 2ème semaine, pp. 585-591.

MARQUEZY (R.A.), HOUDART (R.) KREISLER (L.)
Hématome sous-dural chez un nourrisson , guérison après crâniotomie large, précédée de ponctions évacuatrices répétées.
Arch. Fr. de Péd. 1948, T. V, n° 1.

MARQUEZY (R.A.) , BACH, BLONDEAU.
Hématome sous-dural à fractures multiples des os longs chez un nourrisson de neuf mois.
Arch. Fr. de Péd. 1952, T. IX, n° 5, pp. 526-531.

MARIE (J.) APOSTOLIDES, ELIACHAR, LYON.
Hématome sous-dural du nourrisson associé à des fractures des membres.
La sem. des Hop. de Paris, 1954, 30, n° 28, Avril , pp. 1757, 1763.

MARTIN (J.) DUPLAY (J.) JULIEN.
Deux observations d'hématome sous-dural chez le nouveau-né.
Arch. Fr. de Péd. 1951, T. VIII, n° 2.

MENNECHET (R.)
Données actuelles sur l'hématome sous-dural du nourrisson. Transformation de la Technique opératoire.
Thèse 795, Paris 1951.

MERCIER
Subdural hematoma in infancy.
Post-grad. Med. 12. 323-328, Oct. 52.

MERREM (G.)
Chronische subdurale hematome in jugendalter nach kopfballspiell beim fussballsport.
Zentralblatt fuer chirurg. 1954, 79, pp. 1029-1034.

MINKOWSKI, FELD, CLAIS.
Hydrocéphalie néo-natale révélatrice d'hémorragie méningée latente.
Arch. Fr. de Péd. 1951, T. VIII, n° 7.

MORELLE (J.)
L'hématome sous-dural de l'enfance.
Revue médicale de Louvain. N° 9, 1951, pp. 129-133.

de MORSIER (G.)
Les hématomes de la dure-mère.
Revue Neur. 1937, T. 68, n° 5. p. 665.

de MORSIER (G.)
Traumatic deforming cephalhematoma with ossified subdural hematoma infantile hemiplegia and Jacksonian crises (two cases).
Confinia Neurologica, 1954, n° 11, pp. 15-17.

MORELLO (A.), LEVY (L.)
L'hématoma subdurale infantile.
Minerva Pediatrica. Torino, 1956, 8, n° 6, 11 febbraio, pp. 140-146.

MUNRO
Cerebral subdural hematoma.
New engl. Journ. of Med. 1942, 227, 87.

NEIMANN, LEROIRE, MANCIAUX.
L'hématome dural chronique du nourrisson.
Rev. Méd. de Nancy, 1957, 82, Mars, pp. 233-256, 1957, 82, Avril, pp. 337, 359.

MOSBERG (W.), SMITH (G.)
Calcified solid subdural hematoma.
The Journ. of Neur. and Mental diseas. Vol. 115, n° 2, Feb. 52, pp. 163-173.

NOTO (G.G.L.D.)
L'ematoma subdurale nee Bambino.
Rivista di clinica Pediatrica , Fasc. III, Mars 1950.

ORMISTON (G.)
Subdural hoematomata and effusions in infancy.
British Med. Journ. London, 1956, n° 4985, 21 July, pp. 126-128.

PAULIER
Hématome sous-dural suppuré du nourrisson.
Thèse Paris 1950.

PATTERSON
Diagnosis and treatment of subdural hematomas in infants.
Journ. of Kansas Med . Society, 52, 218-224, May 51.

PETIT (D.) DUTAILLIS, PERTUISET et ROUGERIE (J.)
Intérêt de l'angiographie cérébrale comme moyen de diagnostic et de localisation des hématomes intra-crâniens de l'étage sus-tentoriel. Déductions thérapeutiques.
Presse Médicale 14 Mai 52, 60, n° 33, 712-715.

POUYANNE (L.) POUYANNE (H.).
A propos de trois cas d'hématome sous-dural du nourrisson.
Arch. Fr. de Péd. 1951, T. VIII, n° 6, p. 683.

PUTNAM TRACY, JACKSON.
Chronic subdural hematoma
Arch. od Surgery , vol. 11, n° 3, 1945, pp. 329-393.

RABINER (A.) SCHACTER (M.)
Chronic subdural hematoma in the guise of cerebral arteriosclerosis.
New-York State Journ. od Medecine, 1956, 56, n° 14-15, July , pp. 2222-2224.

RANSOHOFF (J.)
Chronic subdural hoematoma treated by subdural pleural shunt.
Pediatrics Springfield 1957, 20, n° 3, Sept. pp. 561, 564.

RENARD, (J.)
L'encéphalographie gazeuse par voie lombaire ; son intérêt chez le nourrisson et chez l'enfant.
Thèse n° 496, Paris, 1950.

ROGATZ (J.L.)
Subdural hématoma in infancy.
Arch. of Ped. 1942, 59, 565.

ROUG ERIE (J.)
L'artériographie carotidienne per-cutanée chez le nourrisson et l'enfant ; son intérêt dans les hématomes sous-duraux spontanés.
Neurochirurgie, Tome 1, n° 2, 1955, p. 213.

ROUGERIE, CALDERA.
L'hématome sous-dural chronique du nourrisson. Etude clinique et bases thérapeutiques.
Neurochirurgie, Paris, 1956, n° 1,2Janv. Mars , pp. 38-57.

SAINT-JOHN, ELMER.
Asymmetrical widening of the coronal suture secondary to an infected subdural hematoma.
Radiology New-York, 1954, 63, n° 2, August, pp. 246-247.

SCHATTEN, WILLIAM, NULSEN, FRANCK(E.)
Diagnostic errors due to hight spinal fluid leukocyte count in subdural hematoma.
The Journ. of the Amer. Med. Assoc. Chicago, 1955, 159, n° 6, October 8, pp. 562.

SCHEPPE, KARL, JOHANNES.
Ueber das schick sal korservativ Behandelter Kinder mit subduralen hematom.
Monatsschrift fuer kinderheilkUnde, Berlin, 1954, 102, Helft, 4 Sept. pp. 414-417.

SCHIPKE, RIEGE, SCOVILLE.
Acute subdurale hemorrhage at birth.
Pediatrics springfield, 1954, 14, n° 5, November , pp. 468-474.

SCHROEDER, MEDOC, RODRIGUEZ, ARANA, INIGUEZ.
Subdural hematoma.
Arch. Virg. Med. 35, 78-118, July 49.

SIGWALD, GUILLAUME, ROGE, Mme Y. MAZARS.
Manifestations neurologiques inhabituelles le l'hématome sous-dural chronique.
Aphasie hémianopsie (à propos de deux observations d'hématome sous-dural ayant entraîné des symptômes avec régression totale post-opératoire).
Semaine des Hôp. Paris, 1954, 30ème année, n° 72, 14 Nov., pp. 4003-4005.

SMITH (M.J.)
Subdural hematoma with multiple fractures.
The Amer. Journ. of Roent. 1959, vol. 63, n° 3.

SMITH
Hématomes sous-duraux après penumoencéphalographie
Pédiatries 1950, 5, 375.

SNOPEK
Subdural hematoma, casop lek Cesk 133,141, Feb. 50

STEIN (J.M.)
Cerebral sugiography in diagnosis of subdural hematoma.
Neurology , 2, 389, 394, sept. oct. 52.

SULAMAA (M.) VARA (P.)
An investigation in the occurence of perinatal subdural hematoma ; its diagnosis and treatments.
Acta obstr. Gyn. Scandin. 1952, vol. 31, n° 4, pp. 400-412.

TAYLOR
Birth injuries in relation to post natal defects, neurosurgical analysis ; infantile subdural hematoma and related conditions.
Published in WEdimburg medical Journ. M 5, Dec. 52, pp. 70-76.

TESSE, Mme (née BICHON).
Contribution à l'étude des hématomes sous-duraux associés à des fractures multiples chez le nourrisson.
Thèse 548, Paris 1954.

THOMAS, VANDER, EECKEN, EVANMECHE.
Détermination approximative de la date d'un traumatisme crânien par l'étude histologique des parois d'un hématome sous-dural enkysté.
Annales de Médecine Légale et de criminologie, Paris 36(2), Mars-Avr. 56, pp. 72-8[illegible]

THUREL (R.) GRENIER (J.) MALLET.
Hématome sous-dural post-traumatique à symptomatologie trompeuse.
Sem. des Hop. de Paris, 28, 3950, 3951; Dec. 25.

TILLY (R.)
A propos d'un cas atypique d'hématome sous-dural chez un nourrisson.
Thèse n° 991, Paris 1951.

TRELAT (J.)
Hématome sous-dural opéré.
Journées pédiatriques 1954, pp. 235-240.

WALTHER (T.)
Subdural hematoma and cerebral hemorrhagie in new born infants.
Tidsskr. Norske, Laegefor. 72, 10-11, Jan. 1, 52 N.

WEBER (W.)
Das akute subdurale Hämuton.
Zentralblatt Fuer Chirurgie. Leipzig, 1955, 80, Helft. 48, pp. 1913-1919.

WERTHEIMER (P.)
Valeur séméiologique de l'angiographie cérébrale dans les traumatismes crânio-cérébraux fermés récents.
Lyon chirurgical, 1956, 51, n° 2, Fév. Mars, pp. 143-150.

WOLFF, BUES.
Zur diagnose unt pathogenese des traumatischen subduralen hydroms (meningopathie der Hirnkonvexität).
Deutsche Zeitschrift fuer Nervenheilkunde. Berlin, 1957, 176, n°1, 5 April; pp. 40-47.

ZAK
Subdural hematoma and exsudates in infants.
Ceskoslovenska Pediatric. Prague, 1955, 10, n° 9, pp. 665-673.

ZOLLINGER (R.), GROSS (R.)
Traumatic subdural hematoma.
The Journ. of the Amer. Med. Assoc. vol. 103, July Dec. 1934, pp. 245-249.